FACULTÉ MIXTE de MÉDECINE et de PHARMACIE de LYON

Année 1967 - N° 159

HEMATOMES SOUS DURAUX AU COURS DE DESHYDRATATIONS AIGÜES HYPERNATREMIQUES CHEZ LE NOURRISSON (A PROPOS DE 13 OBSERVATIONS)

THESE

PRÉSENTÉE A LA
FACULTÉ MIXTE de MÉDECINE et de PHARMACIE de LYON
et soutenue publiquement le 26 OCTOBRE 1967
pour obtenir le grade de Docteur en Médecine

PAR

PIERRETTE IRR née OUY
Née le : 10 SEPTEMBRE 1937
A TROYES (AUBE)

FACULTÉ MIXTE de MÉDECINE et de PHARMACIE de LYON

Année 1967 - N° 159

HEMATOMES SOUS DURAUX AU COURS DE DESHYDRATATIONS AIGÜES HYPERNATREMIQUES CHEZ LE NOURRISSON (A PROPOS DE 13 OBSERVATIONS)

THESE

PRÉSENTÉE A LA
FACULTÉ MIXTE de MÉDECINE et de PHARMACIE de LYON
et soutenue publiquement le 26 OCTOBRE 1967
pour obtenir le grade de Docteur en Médecine

PAR

PIERRETTE IRR née OUY
Née le : 10 SEPTEMBRE 1937
A TROYES (AUBE)

UNIV.
LEIDEN
BIBL.

P E R S O N N E L de la F A C U L T E

Doyen Honoraire :

M. H. HERMANN - Correspondant de l'Institut

Doyen :
M. J.F. CIER

Assesseurs :
M. M. LEVRAT
M. J. DORCHE

Conseiller Administratif :
M. H.PRUVOST

PROFESSEURS HONORAIRES

MM. LEPINE - TRILLAT - GARIN - GATE - GABRIELLE
SANTY - DUCLOS - GUILLEMINET - HERMANN -
ROCHET - POLLOSSON - ENSELME - WERTHEIMER -
SARROUY - LACROIX - DECHAUME - BANSSILLON .

PROFESSEURS

MM.	J. CIBERT	Clinique urologique
	P. PONTHUS	Physique biologique (détaché à Beyrouth)
	M. CHAMBON	Chimie organique et toxicologie
	F. PAUPERT-RAVAULT	Clinique médicale B
	R. FROMENT	Clinique et prophylaxie cardio-vasculaires
	P. CROIZAT	Clinique médicale C
	P. MALLET-GUY	Clinique Chirurgicale A
	L. REVOL	Pharmacie galénique
	H. PIGEAUD	Clinique obstétricale
	J. BOURRET	Médecine du travail
	M. LEVRAT	Clinique médicale A
	R. SOHIER	Bactériologie - Virologie - Immunologie
	G. NETIEN	Botanique et Cryptogamie
	P. BERTRAND	Clinique Chirurgicale C
	A. BADINAND	Chimie analytique pharmaceutique
	B. DREVON	Pharmacie chimique et Pharmacologique
	L. ROCHE	Médecine légale et Déontologie
	J. COUDERT	Parasitologie et Pathologie exotique.

P. MOUNIER-KUHN	Clinique d'Oto-Rhino-Laryngologie et d'Audiophonologie
L. PAUFIQUE	Clinique Ophtalmologique
H. THIERS	Clinique de Dermatologie, Syphiligraphie et Allergologie
J. BRUN	Clinique de Pneumophtisiologie
J. CREYSSEL	Clinique chirurgicale orthopédique et traumatologique
M. DARGENT	Clinique Carcinologique
M. BERGER (1)	Physique nucléaire appliquée à la Médecine
A. GUICHARD	Anatomie Pathologique
P. GIRARD	Clinique Neuro-Psychiâtrique et d'Hygiène Mentale
M. GIRARD	Clinique Médicale D
M. LATARJET	Anatomie
R. PEYCELON	Clinique Chirurgicale B
A. VACHON	Pathologie Médicale
P. GALY	Physio-Pathologie des Voies Respiratoires
J. PAPILLON	Radiologie
M. JEUNE	Clinique Médicale Infantile et Hygiène du Premier Age
A. GONIN	Thérapeutique
P. MONNET	Clinique Médicale Infantile B
J. CHATONNET	Physiologie B
P. GUINET	Clinique Endocrinologique
H. COLLET (1)	Chimie Générale et Pharmaceutique
A. TRILLAT	Clinique de Chirurgie Orthopédique.
Ch. FREIDEL	Clinique Stomatologique
J. MARION	Clinique de Chirurgie et d'Orthopédie Infantiles
J. DORCHE	Matière Médicale et Législation Pharmaceutique
L. MANSUY (1)	Neurochirurgie
L. REVOL (1)	Hématologie
J. LECUIRE (1)	Neurochirurgie
H. LIARAS (1)	Clinique Chirurgicale propédeutique
L. PERROT	Chimie
J.F. CIER	Physiologie A
J. PERRIN	Thérapeutique Chirurgicale et Chirurgie Opératoire
P. GOINARD (1)	Clinique Thérapeutique Chirurgicale et Chirurgie Expérimenta
P. MICHAUD	Clinique de Chirurgie Cardiaque
M. PONT (1)	Médecine générale
J. TRAEGER (1)	Pathologie métabolique et rénale
J. MATHIEU	Clinique Gynécologique
G. FAUCON	Biologie Médicale et Pharmacodynamie
A. BERTOYE	Clinique des Maladies Infectieuses
G. VIGNON	Hydrologie Thérapeutique, Climatologie et Ecologie Sociale
D. VINCENT	Biochimie appliquée
A. CIER	Pharmacodynamie
L. COLOBERT	Chimie Biologique et Médicale
P. MAGNIN	Physiologie et Pathologie obstétricales
M. PLANCHU (1)	Médecine Générale
X	Pathologie Chirurgicale
X	Hygiène et Action Sanitaire et Sociale
X	Histologie et Embryologie
X	Pathologie générale et expérimentale
FRANCILLON	Séméiologie Chirurgicale

(1) Professeurs à titre personnel

PROFESSEURS SANS CHAIRE

MM. ROMAN	Parasitologie
FEROLDI	Anatomie Pathologique
MORET	Physique biologique
ODDOUX	Botanique et Cryptogamie
de SOLLIERS	Chimie analytique
DESPIERRES	Médecine Générale
GARIN	Parasitologie
TOLOT	Médecine du travail
THIVOLET	Hygiène
MALLEIN	Chimie analytique
PINET	Electro-Radiologie
COLOMB	Dermatologie
GRAS	Chimie biologique
COLIN	Médecine Légale
FRANCOIS	Pédiatrie
LARBRE	Pédiatrie

MAITRES DE CONFERENCES AGREGES TITULAIRES

MM. CREYSSEL R.	Chimie biologique
GUYOTAT	Neuro-psychiâtrie
DESCOTES	Chirurgie générale
JOUVET	Pathologie expérimentale
PEYRIN	Physique biologique
TOMMASI	Anatomie pathologique
BUFFARD	Electro-Radiologie
LEJEUNE	Médecine générale et thérapeutique
de MOURGUES Fr.	Stomatologie
NAUSSAC	Maladies infectieuses
REBOUILLAT	Chirurgie générale
ROMAGNY	Pédiatrie
DELAHAYE	Médecine générale
DELEUZE	Anesthésiologie
GIRAUD	Electro-radiologie diagnostic et thérapeutique
MICHEL	Anesthésiologie
MICHOULIER	Chirurgie générale
LAMBERT	Médecine générale
FRIES	Médecine générale
GILLY	Pédiatrie
ROBERT	Médecine générale
BOUCHET	Anatomie
BETHENOD	Pédiatrie
GERMAIN	Immunologie, sérologie, hématologie
KALB	Pneumo-phtisiologie
SOUSTELLE	Chirurgie générale
VIALA	Médecine générale
VINCENT	Bactériologie, parasitologie, virologie.

BERTRAND	Chimie biologique
MARET	Chirurgie générale
VIALLIER-RAYNARD	Bactériologie
CHOLLAT	Electro-radiologie
FLEURETTE	Bactériologie
FLANDROIS	Physiologie
MOREL	Hématologie
TERMET	Chirurgie thoracique et cardio-vasculaire
FREDERICH	Pharmacologie
DAUDET	Chirurgie infantile
BRUNE	Médecine générale et thérapeutique
LOMBARD-PLATET	Chirurgie générale
BOUVIER	Rhumatologie
FREYCON	Pédiatrie
LAPRAS	Neuro-chirurgie
PELLET	Physiologie
DUQUESNEL	Electro-radiologie
DEJOUR	Orthopédie et Traumatologie
MOULIN	Dermato-vénérologie
PERRIN-FAYOLLE	Pneumo-phtisiologie
PALIARD	Médecine générale et Thérapeutique
MORGON	O. R. L.
PAUPERT-RAVAULT M.	Ophtalmologie
MOTIN	Anesthésiologie
PASQUIER	Médecine générale et Thérapeutique
VAUZELLE	Anatomie pathologique
CZYBA	Histologie et embryologie
CABANAC	Physiologie
TOURAINE	Pneumo-phtisiologie
BEL	Médecine générale et Thérapeutique
CHARVET	Gynécologie obstétrique
MAYER	Cancérologie
BRAILLON	Anatomie et Chirurgie générale
VILLIERS	Chirurgie générale
LOUISOT	Chimie biologique et Chimie des Explorations fonctionnelles.
COURJON	Neuro-psychiâtrie
MORNEX	Médecine générale

MAITRES DE CONFERENCES AGREGES STAGIAIRES

MM. FAVRE-GILLY	Hématologie
RIFFAT	Hygiène
ROLLET	Pharmacie galénique
BIZOLLON	Physique

AGREGES EN EXERCICE

MM.	BONAMOUR	Ophtalmologie
	NOTTER	Gynécologie obstétricale
	de MOURGUES G.	Chirurgie générale
	DUMONT Martial	Obstétrique
	SCHOTT	Neuro-psychiâtrie
	DEVIC	Médecine générale
	SAUBIER	Chirurgie générale
	DURAND	Urologie
	HUGONNIER	Ophtalmologie
	ALLEGRE	Neuro-chirurgie
	GARDE	Médecine générale
	FAYSSE	Orthopédie
	GAILLARD	Oto-rhino-laryngologie
	PERRIN A.	Médecine générale
	NORMAND	Médecine générale
	MOUNIER-KUHN A.	Chirurgie générale
	CHASSARD	Electro-radiologie
	GARMIER	Obstétrique
	DUMAS	Stomatologie
	SCHNEPP	Orthopédie
	NOEL	Médecine générale

Examinateurs de la Thèse :

- Président : M. le Professeur JEUNE

- Assesseurs : MM. les Professeurs ALISON
LAPRAS
FREYCON

Digitized by the Internet Archive
in 2026

https://archive.org/details/IA41553403_0010

A MES PARENTS

A MON MARI

A MES AMIS

A NOTRE PRESIDENT DE THESE

Monsieur le Professeur JEUNE
Professeur de Clinique Médicale Infantile

Il nous a fait le grand honneur d'accepter la présidence de notre jury de thèse.

Qu'il veuille bien trouver ici le témoignage de notre profonde reconnaissance.

A NOTRE JURY,

Monsieur le Professeur JEUNE

Monsieur le Professeur Agrégé ALISON

Monsieur le Professeur Agrégé LAPRAS

Monsieur le Professeur Agrégé FREYCON

Nous les remercions de l'honneur qu'ils nous font en acceptant de juger ce travail.

Qu'ils veuillent bien trouver ici le témoignage de notre respectueuse gratitude.

A MONSIEUR LE PROFESSEUR JEANNIN

Il nous a accueilli dans son service où s'est élaborée notre thèse.

Qu'il veuille bien trouver ici le témoignage de notre profonde gratitude.

A MONSIEUR LE PROFESSEUR AGREGE ALISON

Il est l'instigateur de ce travail. Il nous a guidé tout au long de sa réalisation.

Notre souhait est de ne pas avoir démérité de sa confiance

Qu'il accepte ici nos remerciements sincères et le témoignage de notre profonde reconnaissance.

A MONSIEUR LE PROFESSEUR BALLIVET

Il nous a aidé dans l'exploration neurologique de nos patients et nous a toujours accueilli avec bienveillance

Nous l'en remercions bien vivement.

AU DOCTEUR M. STERLIN

Assistante des Hôpitaux de Dijon

Elle a participé de façon active à la réalisation de ce travail.

Qu'elle veuille bien trouver ici le témoignage de notre amitié et de notre vive gratitude.

Nous remercions également de leur collaboration

LE DOCTEUR J. REPOLT

Assistante des Hôpitaux de Dijon

Madame GAILLARD

Mademoiselle BORREAU

A NOS MAITRES DE L' EXTERNAT

dans les Hôpitaux de Dijon

Monsieur le Professeur F. LECLERC

Monsieur le Docteur FERRY

Monsieur le Docteur VEILLET

Monsieur le Professeur Agrégé BOUHEY

Monsieur le Professeur CORTET

Monsieur le Professeur Agrégé Cl. KLEPPING

Monsieur le Professeur JEANNIN

Monsieur le Professeur Agrégé ALISON

Monsieur le Docteur LEBLANC

Monsieur le Docteur COMBET

Monsieur le Professeur PORTIER

Monsieur le Professeur Agrégé DESTAING

Monsieur le Professeur VIARD

A TOUS NOS MAITRES DE L'ECOLE
NATIONALE DE MEDECINE DE DIJON

INTRODUCTION

L'attention du praticien a été sollicitée, depuis plusieurs années déjà, par l'importance que peut prendre l'hématome sous-dural chez le nourrisson :

- en raison d'une part, des graves conséquences de cette affection sur le pronostic d'avenir et même vital du nourrisson ;
- en raison d'autre part, des nombreuses études parues ces dernières années, qui ont dégagé les données étiologiques et cliniques de cette affection, permettant ainsi l'établissement plus précoce d'un diagnostic et l'application d'une thérapeutique plus efficace.

Les facteurs étiologiques de l'hématome sous-dural du nourrisson sont nombreux et encore imparfaitement élucidés. Parmi eux, le rôle de la déshydratation aiguë n'a été mis en lumière que depuis ces toutes dernières années.

Dans le service de Clinique Médicale Infantile du C. H. U. de DIJON, on a remarqué une fréquence relativement importante d'hématomes sous-duraux survenus à la suite de déshydratations aiguës par gastro-entérite au cours des années 1965-1966. En effet, alors qu'en 1964 un seul cas d'hématome sous-dural sur 39 déshydratations aiguës était noté, en 1965 six cas étaient signalés sur 68 déshydratations aiguës et en 1966 quatre cas pour 170 déshydratations aiguës. Cette fréquence "anormale" est à la base de ce travail.

Après avoir rappelé l'importance qu'a prise cette déshydratation aiguë dans les travaux récents, les treize cas diagnostiqués entre les années 1963-1967 à DIJON seront rapportés, puis discutés, afin d'en tirer les éléments d'un diagnostic et d'une thérapeutique précoce.

I - HISTORIQUE

Bien que la première description anatomique de l'hématome sous-dural remonte en 1668 avec WILLIS, ce n'est qu'au début du 19ème siècle que son éventualité est signalée chez le nourrisson par BERARD (1834).

Après sa reconnaissance anatomique, l'aspect clinique de l'hématome sous-dural se précise de plus en plus avec de nombreux travaux dont, en particulier, ceux de MOREAU et AVIRAGNET (1904), ROSENBERG (1913). Ce dernier souligne les possibilités thérapeutiques, en utilisant la ponction transfontanellaire, dans un but curatif. Devant le peu de résultats obtenus, une thérapeutique chirurgicale est préconisée par SCHERWOOD (1930) puis PEET et KHAN (1932) et plus récemment INGRAHAM et ses collaborateurs (1935)proposent des techniques nouvelles.

Depuis, de nombreux travaux soulignent la multiplicité des facteurs étiologiques de l'hématome sous-dural du nourrisson ; mais c'est en 1960 seulement que TURPIN et ses collaborateurs mettent l'accent sur la déshydratation aiguë hypernatrémique comme origine possible de cette affection ; ils signalent à cette époque, outre une observation personnelle, 14 cas dans la littérature, essentiellement des observations venant des pays étrangers :

- en 1953, TUUTERI, en étudiant l'anoxie au cours des gastro-entérites, découvre un cas d'hématome sous-dural chez un nourrisson.
- en 1955, DE PAIVA et DE BARROS FRANCA signalent deux cas de déshydratation aiguë au cours de leurs recherches sur des affections aiguës récentes dans 27 cas d'hématomes sous-duraux.
- en 1956, HALLMANN et ses collaborateurs rapportent un cas d'encéphalopathie survenue après une gastro-entérite grave chez un nourrisson dont l'autopsie a révélé un hématome sous-dural.
- en 1956 également, HERZBERGER et ses collaborateurs, en étudiant 37 cas d'hématomes sous-duraux, observent 2 cas survenus après des diarrhées aiguës.
- de 1954 à 1959, FINBERG indique plusieurs cas d'hématomes

sous-duraux au cours de déshydratations aiguës hypernatrémiques dont un cas en particulier dû à une ingestion accidentelle de chlorure de sodium.

- en 1959, G. PRINGET rapporte une observation française, l'hématome sous-dural étant découvert chez un nourrisson ayant présenté une déshydratation aiguë et gardant des séquelles neuro-psychiques.

En fait, TURPIN et ses collaborateurs, dans leur interprétation, se basent non seulement sur les données cliniques, mais aussi sur les données expérimentales de F. GIRARD (1956) et FINBERG (1959). Ces auteurs avaient obtenu chez des animaux des symptômes cliniques identiques à ceux rencontrés chez le nourrisson et des hémorragies intra-duremériennes en injectant une solution de chlorure de sodium hypertonique par voie intra-péritonéale.

Depuis, dans les publications françaises, le nombre d'observations n'a cessé d'augmenter, rapportées en particulier par LELONG (1955) 2 cas à Paris, BRETON (1962) 1 cas à Lille, FONTAN (1963) 1 cas à Bordeaux, LAZORTHES (1963) 5 cas à Toulouse, Thèse de BOUTTIER (LYON 1963) 3 cas, Thèse de KAYSER (LYON 1965) 9 cas, et NEIMANN (1966) 6 cas à Nancy.

II - RESUME DES OBSERVATIONS

Grossesse: Anomalies	Accouchements: durée	Particularités	Poids naiss.	Antécedents personnels: Régime	Maladie	Rachitisme	Terrain	Déshydratation aiguë: Causes	Age	Sexe	Intensité	Rapidité constitution	Hypernatrémie: densité (meq/l)	durée	Autres éléments de laboratoire: Acidose (pH + RA)	GR	GB	Signes neurologiques: tonus	réflexes	LCR	crises convulsives	Signes de néphrites fonct.	Hématome sous dural: Etat général	Date de découverte	Volume	consience	crises convulsives	Mbles du tonus	Comportement + tbles digestifs	Reflexes	LCR	FO	EEG	Ponctions: nombre	taux d'Alb mx	cytologie	Pneumographie sous-durale	Traitement: Réhydratation parentérale	Errours	Durée Perfusions IV	Interventions
RAS	9 mois	nl	2,920 kg	Alma Gloria				episode infectieux diarrhée	7 mois	♂	> 8%	1 j	147		oui	nl	↗ (11.000)	collabous		nl			+	18e j	++++					nl		tracé lent	18	3 gr, 60 par litre	Lymphocytes		oui	–	3 jours	exérèse en
RAS	9 mois	nl	?	Guigoz	Entérite Lemon Moussous	+		otite diarrhée	6 mois 1/2	♂	18%	3 j	156	4 j	oui	↓	↗ 14.000	oui	abolition	nl		Albuminurie oligurie cylindrurie	+	12e j	+	troubles			abolition	nl		tracé lent	5	≃ 5 gr par litre	Lymphocytes		oui	apport de sel (55 mEq)	7 jours	ponctions évacua
hémorrhagie 2 premiers mois	9 mois	césarienne	3,400 Kg	Gallia Sec				diarrhée	8 mois 1/2	♀	18%	1 j	140		non	↘	↗ 19.200	oui	nx	nl	3	non	+ prédominant G	12e j	++		3		nx	nl		tracé lent normal	9	≃ 12 gr par litre	lymphocytes	oui. volumineux épanchement G refoulant le cerveau	oui		3 jours	Intervention chirurgi
R.A.S	8 mois	nl	?	Guigoz vache	début de déshydratation.		Débilité		6 mois	♂			?		?	nl	?			nl	1	?	+ prédominant à G	10e j	+		1		tbles (?)		nl	nl	asymétrie du tracé	1	≃ 5 gr par litre	lymphocytes		non			ponction évacuat
RAS	8 mois	jumelle gde extraction de siège	3,100 (Kg)	Alma ½ crémé Gallia sec				gastro-entérite	10 mois	♀	> 8%	4 j	143		oui	↓	↗ 22.000	oui	nx	nl	1	Albuminurie	+	7e j	++++	troubles	1		troubles neuro-psychiques		nl		ondes lentes à G	8	≃ 8 gr par litre	polynucléaires	oui. décollement sous dural de toute la surface du crâne	oui		1 j	exérèse 2 temp
RAS	8 mois	nl	2,150 (Kg)	Lait de vache		++		vomissement épisode fébrile	9 mois	♀	?	4 j	?		oui	nl	↗ 14.000	nx	nl	1	Albuminurie	+	14e j	+++		1		tbles + anorexie	nx	nl	nl	nl	5	≃ 12 gr par litre	Lymphocytes	oui. décollement sous dural important.	oui		1 j	ponction évacua
R.A.S	8 mois	jumeau	3,380 Kg	Sans lait depuis 2 mois	eczéma			diarrhée syndrome malcarenci-tis	9 mois	♂	?	2 j	159,5	6 j	oui	↘	↗ 25.000	nx	nl		Albuminurie cylindrurie	+	12e j	++++			hypertonie	troubles	nx	nl		tracé lent	12	≃ 4 gr par litre	D. Polynucl. G Lympho	oui. volumineux épanchement s'étendant de la région frontale à occipitale	oui		3 j	exérèse deux te
RAS	9 mois	nl	3,220 Kg	Lait de chèvre		+ + hypotrophie		diarrhée, congestion pulmonaire	7 mois	♀	?	10 j	153	1 j	non	↓	↗ 20.000	oui	nx	nl	2	oligurie Albuminurie cylindrurie	+	12e j	++++	troubles	2	hypotonie	intolérance digestive	nx	nl	nl + strabisme	tracé moins volté à Gauche	11	≃ 7 gr par litre	Polynucl. puis lympho	oui. décollement sous dural de toute la surface du CRÂNE	oui	apport de sel (21 mEq)	12 j	Interven chirurg
RAS	8 mois	nl	2,900 Kg	Sein 1 mois Alma		+ +		gastro-entérite	6 mois	♀	> 10%	5 j	166	4 j	oui	↓	↗ 21.200	oui coma	aréflexie	↗ Alb	état de mal épileptique	anurie albuminurie cylindrurie	+	9e j	+++	coma	état de mal épileptique	hypotonie Dte	tbles	abolition	Alb = 0,40	nl	tracé très lent	5	≃ 2 à 4 gr par litre	lymphocytes	oui. décollement sous dural important avec communication	oui	apport de sel (17,5 mEq)	6 à 7 j	Exérèse deux t
RAS	9 mois	inhalation liquide méconial	2,700 Kg	maïzena lemiel lait de vache	tbles digestifs		Retard psychomoteur	Adénoïdite	9 mois 1/2	♀			147		oui	↓	↗ 18.000	oui	hémiplégie Gche	nl	1	?	+	11e j	+++	tbles	1			hémiplégie Gauche	nl	nl	tracé très lent Signes de Souffrance droite	14	≃ 12 gr par litre	lymphocytes	oui. épanchement très étendu à Gauche.	oui		7 j	exérès
RAS	8 mois	nl	2,300 Kg	Alma lait de vache		+ + hypotrophie		broncho-pneumopathie	5 mois	♀	?		163	1 j	oui	↘	↗ 16.900	oui coma	clonies membre Sup. G.	nl	état de mal convulsif	Albuminurie cylindrurie	+ prédominant G	12e j	++	coma prolongé	état de mal	hypotonie		clonies membre Sup. G.		nl	tracé très ralenti Signes Souff. Dte	10	≃ 3,50 gr par litre	lymphocytes		oui		6 j	ponctio évacua
RAS	7 mois 1/2	jumeau siège	2,250 Kg	Guigoz Lait de vache		+		gastro-entérite	6 mois	♂	> 12%	4 j	161	1 j	oui	nl	nl	non	nx	nl	–	oligurie albuminurie	+	12e j	++				tbles caractériels anorexie vomissts	nx agitation	nl		nl	8	≃ 5 gr par litre	lymphocytes		oui	apport de sel (24 mEq)	2 j	ponctio évacua
RAS	9 mois	nl	3,520 Kg	Guigoz		hypotrophie		diarrhée vomissts	2 mois	♂	> 8%	4 à 5 j	152,5	4 j	oui	↘	nl	non	nx	nl		?	+ prédominant G	5e j	+					nx	nl	tracé plus lent à G	5	≃ 6 gr par litre	polynucléaires	oui. décollement assez important à Gauche	oui		2 j	ponct evac

CU... Frédéric - 7 mois (né le 15 juin 1962)

- Antécédents personnels et familiaux

Sans particularités. Accouchement normal à terme. Poids de naissance : 2,620 kg.

Développement psychomoteur apparemment normal.

- Affection actuelle

Le 4 janvier 1963, apparition d'une toux accompagnée d'un état subfébrile (T = 37°8) et de troubles digestifs : appétit conservé, courbe de poids stationnaire, selles molles.

Deux jours plus tard, l'état général s'aggrave avec une hyperthermie à 40°, des selles diarrhéiques, une toux très importante et qui gêne le sommeil.

Entrée le 7 janvier 1963 dans le service de Clinique Médicale Infantile du C. H. U. de DIJON

à 14 heures : L'examen de l'enfant révèle une rhino-pharyngite, une otite bilatérale et une très discrète déshydratation.

L'auscultation cardiaque et pulmonaire sont normales. La réflectivité est normale.

Un traitement à base d'Arobon et de Colimycine est institué.

à 18 heures : Aggravation de l'état général de l'enfant avec hyperthermie à 40° et 4/10 et signes de déshydratation.

Une ponction lombaire montre un liquide clair eau de roche contenant 0,30 g p 1000 d'albumine et 0,3 éléments par mm3.

Une perfusion intra-veineuse est installée : elle comprend 400 cc de soluté glucosé isotonique, 200 cc de soluté salé, une ampoule de bécozyme, une ampoule de gluconate de calcium, 25 mg d'hydrocortisone.

Le lendemain

Amélioration notable : l'enfant pèse 6,920 kg (en décembre il pesait 7,220 kg), la fièvre est à 38°, les selles sont encore molles.

La réhydratation par voie parentérale est poursuivie : elle comprend un litre de soluté glucosé , 10 cc de soluté salé hypertonique à 20 % (soit 35 mEq), 100 mg de vitascorbol, 1 ampoule de gluconate de calcium, 12,5 mg d'hydrocortisone et une ampoule et demi de chlorure de potassium.

Vers 15 heures : l'enfant présente brusquement un malaise accompagné de pâleur et de gémissement. L'auscultation pulmonaire révèle l'existence de nombreux foyers de sous-crépitants dans les deux champs pulmonaires. On injecte alors par voie intra-veineuse 40 mg de solumédrol, 10 cc de gluconate de calcium et par voie intra-musculaire 10 mg de caféine, 4 cg de gardénal.

Le 3ème jour

L'enfant est apyrétique (37°2). Son poids s'est accru de 100 g. Sur le plan clinique, disparition des signes pulmonaires mais persistance d'un tirage sus-sternal.

La perfusion est poursuivie aux mêmes doses que la veille.

Les jours suivants

L'état général de l'enfant reste stationnaire. La courbe pondérale croissante pendant les six premiers jours marque une chute de 300 g le 8ème jour. Persistance de selles diarrhéiques dans lesquelles une culture révèle des entérocolibacilles pathogènes (111 B4). La courbe de température est oscillante. Otite bilatérale persistante malgré les antibiotiques. Cependant l'enfant reçoit 6 biberons par jour de 150 g (Elédon sucré + gélopectose).

Le 11ème jour, un électro-encéphalogramme montre un tracé anormalement lent.

Le 12ème jour, rechute : déshydratation importante, l'enfant pèse 6,700 kg et reste apyrétique.

Un bilan électrolytique montre une petite augmentation de la natrémie 147 mEq p 1000, une réserve alcaline à 34,7 volume p 100 de CO_2.

Une numération formule révèle une leucocytose à 19 500.

L'analyse cytochimique des urines est en faveur d'une néphrite fonctionnelle avec albuminurie à 0,35 g p 1000.

Une perfusion intra-veineuse est installée : elle comprend 300 cc de soluté glucosé, 100 cc de soluté salé et deux ampoules de chlorure de sodium.

Les jours suivants, on substitue une alimentation orale à l'alimentation parentérale.

Le 17ème jour, une ponction sous-durale ramène un liquide xanthochromique, albumineux (3 g 20) avec 33,5 éléments à prédominance lymphocytaire.

Les ponctions sont répétées quotidiennement pendant trois semaines et ramènent un liquide assez abondant.

Le 24ème jour, on note une rechute de la déshydratation avec obligation d'alimentation parentérale pendant quarante huit heures.

Devant le caractère récidivant de l'hématome sous-dural bilatéral et devant l'état général stationnaire de l'enfant, celui-ci est envoyé au Docteur KLEIN en vue d'une exérèse chirurgicale.

Dès son admission à l'Hôpital des Enfants Malades de PARIS, l'état de l'enfant continue de s'aggraver ; l'otite bilatérale est réapparue, un E. E. G. montre des signes de souffrance diffuse, les ponctions répétées de l'espace sous-dural révèlent toujours un liquide xanthochromique.

L'enfant subit une antrotomie bilatérale. Son état s'améliore progressivement ensuite.

Les tests psychologiques montrent un QI à 84.

L'intervention sur le côté droit a lieu le 3 mai 1963. Dans les suites immédiates on note un écoulement de liquide avec mauvaise cicatrisation.

Le 17 juin a lieu l'intervention sur le côté gauche ; les suites sont simples et normales.

L'enfant est revu dans le service en octobre 1963 pour un nouvel épisode diarrhéique qui a rapidement rétrocédé sous l'influence des antibiotiques et d'un régime comprenant de l'arobon, des carottes et de la crème de riz.

Son développement psycho-moteur semblait satisfaisant.

En résumé

Enfant de 7 mois, sans antécédent pathologique notable, qui a présenté une déshydratation à la suite d'un épisode infectieux accompagné de diarrhées (bilan électrolytique non fait - E.E.G. perturbé). Cette déshydratation a eu pour conséquence un hématome sous-dural bilatéral.

En raison de l'abondance et du caractère récidivant de l'hématome ainsi que de son état général stationnaire, l'enfant est confié au neuro-chirurgien en vue d'une exérèse chirurgicale.

Ablation de l'hématome en deux temps. Suites opératoires simples.

Apparemment pas de séquelles.

Date		23.1.63	24.1.63	25.1.63	26.1.63	28.1.63	29.1.63	30.1.63	31.1.63
Volume cc	D	30	30	20	25	40	40	0	45
	G			50	50	70	40	45	35
Albumine g/l	D	3,2						3,6	
	G								
Cytologie	D Lympho.	87 %						85 %	
	D Poly.	33 élts 13 %						15 élts 15 %	
	G Lympho.								
	G Poly.								
Bactériologie		négative							

Cu..... Frédéric

.2.63	4.2.63	5.2.63	6.2.63	8.2.63	9.2.63	11.2.63	12.2.63	13.2.63	14.2.63
40	35	40	50	50		35		65	40
43	50	0	35		75		50		35

(Observation 1)

Jours	7	8	9	10	11	12	13	14	15	16	17	18	19 JANVIER	20
S. tbles de la conscience														
N. crises convulsives														
Température 40° 39° 38° 37°														
tbles digestifs	/	/	|||	///-	///	////	- -	||/|	||/	///	=|	|-/	/	
poids 7,500 7,000 6,500														
Liquide per os 500														
perfusions 500														
Na (mEq p1000)													147	137,5
iono. K (mEq p1000)													6,46	6,48
Cl (g)													3,56	3,56
RA (vol %)													34,7	

G... Joselito - 6 mois 1/2 (né le 20 mai 1964)

Antécédents personnels et familiaux

Sans particularités. Accouchement normal à terme. Poids de naissance inconnu. A présenté une entérite après sa naissance.

Affection actuelle motivant l'hospitalisation

Maladie de LEINER MOUSSONS aggravée par un manque d'hygiène très prononcé (Parents nomades).

A l'entrée, le 1.12.64

L'enfant pèse 6,440 kg, est subfébrile (T = 38°2), tousse un peu, mais ne présente aucun signe pulmonaire à l'auscultation. Il n'a ni vomissements, ni diarrhées.

Evolution

Trois jours plus tard (3.12.64) l'enfant présente une otite gauche avec fièvre (T = 39°8) et a perdu 300 g. Toujours pas de diarrhées ni vomissements. La fontanelle bombe légèrement.

Une ponction lombaire ramène un liquide clair eau de roche qui contient 0,20 g p 1000 d'albumine, 0,94 g p 1000 de sucre, 7,20 g p 1000 de chlorure et 1,2 éléments par mm3.

Une numération montre une anémie à 3 300 000 et une polynucléose à 14 000. Coproculture : staphylocoques pathogènes.

L'enfant est mis aux antibiotiques.

Le 5ème jour (5.12.64)

L'enfant est toujours fébrile malgré le traitement antibiothérapique renforcé. La chute pondérale s'est accentuée : 700 g depuis la veille. Le faciès du nourrisson est pâle, grisâtre. On note un plafonnement des yeux, un pli cutané persistant, une muqueuse buccale sèche. Toutefois, la fontanelle reste bombée. Par ailleurs les selles sont

diarrhéiques : coproculture : staphylocoques pathogènes.

Une nouvelle ponction lombaire ramène un liquide clair avec 0,20 g p 1000 d'albumine et 2,4 éléments par mm3. Le bilan électrolytique montre une hypernatrémie à 154 mEq, une acidose avec RA abaissée et pH à 7,32.

L'enfant est alors perfusé avec 900 cc de soluté glucosé à 10 % auxquels sont ajoutés 10 cc de chlorure de sodium à 20 % (soit 35 mEq).

Le 6ème jour (6.12.64)

L'état de l'enfant s'aggrave, les yeux plafonnent constamment, la langue est très sèche, les réflexes sont abolis.

L'ionogramme montre une hypernatrémie à 154 mEq p 1000, le potassium : 6,1 mEq p 1000, les chlores : 112 mEq p 100, pH : 7,28. La diurèse est nulle.

La perfusion est poursuivie avec 500 cc de soluté glucosé à 10 % auxquels ont été ajoutés 5 cc de NaCl à 20 % (17 mEq,5), des vitamines B, C et du calcium, ainsi que 60 cc de Tham.

Le 7ème jour (7.12.64)

L'enfant a repris du poids (280 g depuis la veille). Cependant les signes de déshydratation persistent, en particulier le plafonnement permanent des yeux.

La perfusion est poursuivie aux mêmes doses que le 6ème jour, les 60 cc de Tham étant toutefois remplacés par 50 cc de sang.

Le 8ème jour (8.12.64)

La reprise de la diurèse atteint 300 cc avec une natridiurèse faible de 8 mEq par 24 heures. L'analyse cytochimique des urines est en faveur d'une néphrite fonctionnelle secondaire à la déshydratation (0,70 g d'albumine et quelques cylindres granuleux).

L'aréflexie persiste.

Le 10ème jour, on substitue progressivement à l'alimentation parentérale une alimentation orale à base de soupe de carottes et d'arobon.

Au cours du 11ème jour, l'enfant reprend une conscience normale et l'examen clinique est négatif.

La persistance d'une hypernatrémie pendant plusieurs jours (cf. tableau), d'une perte de conscience avec plafonnement des yeux, d'une aréflexie et d'une tension de la fontanelle, font suspecter un hématome sous-dural.

Le 12ème jour, une ponction exploratrice sous-durale se révèle négative. En raison de l'amélioration de l'état général de l'enfant et de la prise de poids régulière, les perfusions sont abandonnées.

Au cours du 17ème jour un électro-encéphalogramme montre un tracé symétrique mais lent : 3 à 4 cycles/seconde.

Douze jours plus tard, un nouvel électro-encéphalogramme est identique au précédent. Une analyse cyto-chimique des urines se révèle normale.

Au 42ème jour pourtant (11.1.65), une nouvelle exploration sous-durale ramène du côté gauche 12 cc d'un liquide xanthochromique. Celui-ci contient 6 g p 1000 d'albumine et 15 éléments avec prédominance lymphocytaire.

Des ponctions sous-durales sont renouvelées les 45ème, 46ème, 52ème et 56ème jours et montrent un épanchement bilatéral (cf. tableau). L'électro-encéphalogramme se normalise au 46ème jour.

L'enfant quitte le service le 27 janvier en bon état général, il n'a plus de troubles digestifs, la conscience est normale, l'examen clinique est négatif.

Il n'a pas été revu depuis.

En résumé

Enfant de 6 mois 1/2, sans antécédent pathologique mis à part une entérite après sa naissance, qui a présenté au cours d'un épisode infectieux avec diarrhée une déshydratation aiguë (hypernatrémie, acidose, insuffisance rénale fonctionnelle, troubles de la conscience).

Epanchement sous-dural diagnostiqué le 42ème jour. Assèchement par ponctions évacuatrices.

Date	11.1.65	14.1.65	15.1.65	21.1.65	25.1.65
Volume D		5 cc	1 cc	1 cc	5 cc
Volume G	12 cc			2 cc	
Albumine D		3,5 g/l		5 g/l	
Albumine G	6 g/l			2 g/l	
Cytologie D Lympho.		90 %		68 %	80 %
Cytologie D		49 élts		35 élts	57 élts
Cytologie D Poly.		10 %		32 %	20 %
Cytologie G Lympho.	80 %			77 %	
Cytologie G	15 élts			13 élts	
Cytologie G Poly.	20 %			23 %	
Bactériologie					

Go... Joselito (Observation 2)

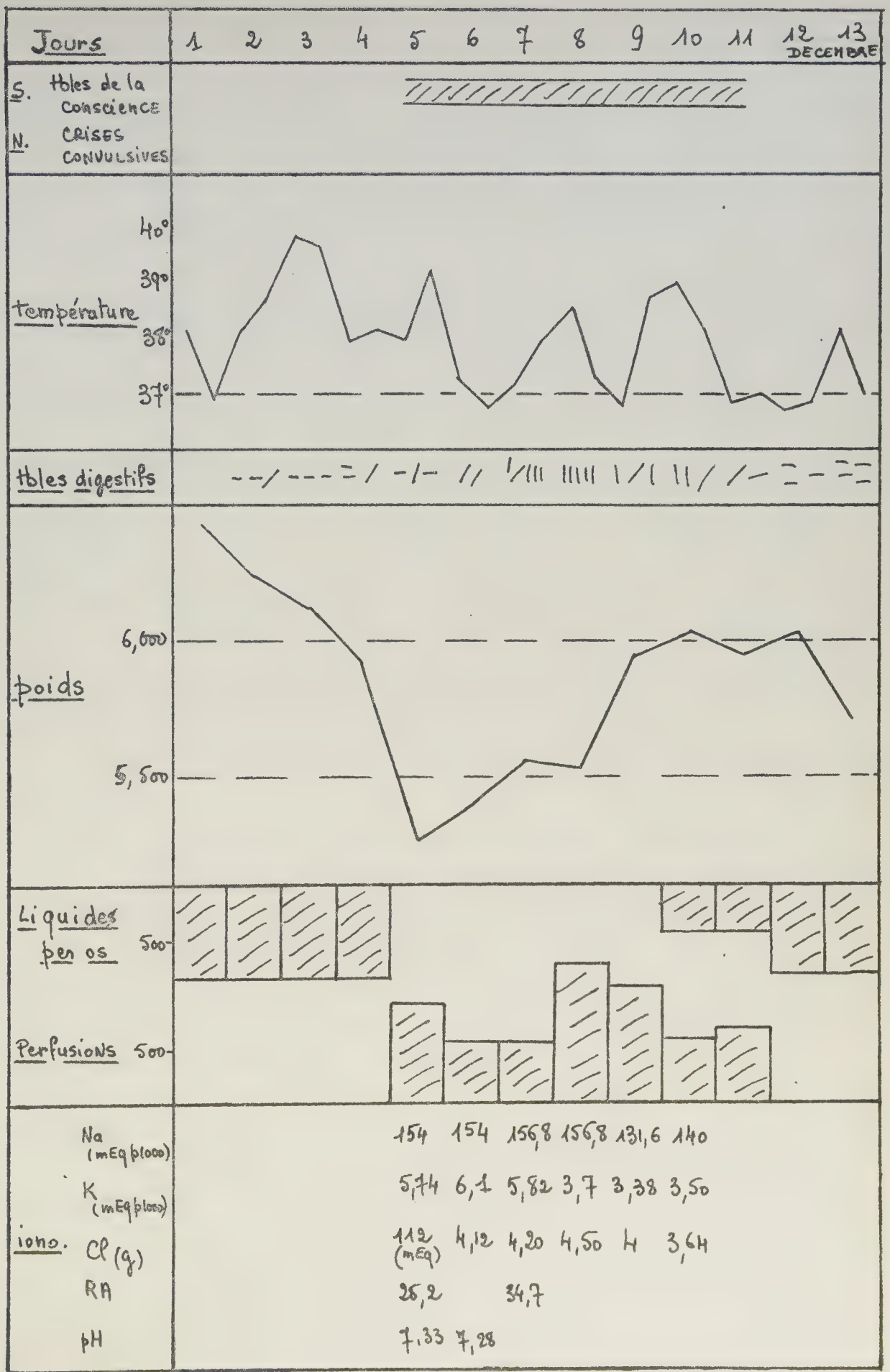
Jours
1 2 3 4 5 6 7 8 9 10 11 12 13
DECEMBRE
S. troubles de la conscience
N. crises convulsives
température
40°
39°
38°
37°
troubles digestifs
poids
6,000
5,500
Liquides per os
500
Perfusions
500
iono.
Na (mEq p1000)
154 154 156,8 156,8 131,6 140
K (mEq p1000)
5,74 6,1 5,82 3,7 3,38 3,50
Cl (g)
112 (mEq) 4,12 4,20 4,50 4 3,64
RA
25,2 34,7
pH
7,33 7,28

OBSERVATION n° 3

FO... Nathalie - 8 mois 1/2 (née le 24.4.64)

Antécédents personnels et familiaux

Accouchement à terme par césarienne. Poids de naissance : 3,400 kg. Développement psycho-moteur apparemment normal.

Affection actuelle

Depuis le 8 janvier, l'enfant présente une diarrhée abondante accompagnée d'un épisode infectieux fébrile.

A l'entrée le 9 janvier 1965

L'enfant pâle, abattu, hyperfébrile, pesant 7,500 kg (poids antérieur 9,200 kg) présente des signes de déshydratation : globes oculaires hypotoniques, pli cutané persistant, fontanelle déprimée, muqueuse buccale sèche, abdomen excavé mais souple.

Il est dans un état de torpeur important. Il n'a pas de signes méningés.

L'auscultation cardiaque et pulmonaire sont normales.

Le bilan électrolytique montre une hypokaliémie importante à 2,2 mEq p1000, une natrémie normale, une chlorémie augmentée à 4,30 g.

Une perfusion intraveineuse est installée rapidement ; elle comprend 1200 cc de soluté glucosé à 10 % auxquels sont ajoutés 23 cc de KCl, 9 cc de NaCl à 20 % (soit 31,5 mEq), des vitamines, du calcium, une ampoule d'Heptamyl et 25 mg d'Hydrocortisone.

Evolution

L'enfant présente dans la journée une crise convulsive généralisée qui cède sous l'action des barbituriques.

Le lendemain, légère amélioration de l'état général de l'enfant. On note une prise de poids de 500 g. La température est à 37°6.

Au cours de la journée deux crises convulsives successives

apparaissent et cèdent au Gardénal.

Une ponction lombaire ramène un liquide clair qui contient 0,20 g p1000 d'albumine, 7,20 g de chlorure et 2,8 éléments par mm3.

Une coproculture est négative. Une numération montre une anémie à 3 500 000 avec une polynucléose à 19 200.

La perfusion est maintenue : 500 cc de soluté glucosé à 10 %, 150 cc de sérum physiologique, 300 cc de soluté glucosé isotonique et 50 cc de sang ; y sont ajoutés 25 mg d'hydrocortisone, 8 cc de NaCl à 20 %, 12 cc de KCl, du calcium, des vitamines et des antibiotiques.

Le 3ème jour, on diminue la quantité de liquide perfusé pour reprendre une alimentation orale à base de gelopectose sucré à 3 %.

Le 10ème jour, un électro-encéphalogramme se révèle normal.

En raison de la déshydratation importante de l'enfant et des crises convulsives présentées le jour de son hospitalisation, sont pratiquées deux ponctions sous-durales qui ramènent un liquide très hypertendu.

Depuis ces explorations, l'épanchement a considérablement augmenté nécessitant deux ponctions par semaine.

Lors d'une ponction, le liquide retiré est légèrement trouble avec du point de vue cytologique une prédominance leucocytaire. On craint une surinfection du liquide et l'enfant est mis sous antibiotiques à hautes doses pendant cinq jours.

A partir de cette date, on note un amendement des signes généraux.

Des radiographies de crâne après injection d'air montrent un volumineux épanchement à gauche s'étendant en avant depuis la région frontale jusqu'en arrière à la protubérance occipitale.

Le 23 février, une ponction sous-durale ramène un liquide

pathologique du côté gauche avec albumine à 8 g et 71 éléments blancs.

L'enfant est alors envoyé à LYON dans le service de neuro-chirurgie du Docteur LAPRAS.

Le 17.3.65 : INTERVENTION

Exploration de l'espace sous-dural gauche montrant l'existence d'un épanchement séreux. Suites très simples.

Revu deux ans plus tard à la consultation : examen somatique normal, développement psycho-moteur apparemment normal.

Le test psychologique TERMAN MERRILL donne un QI à 90, coefficient qui risque de sous-estimer les possibilités réelles de l'enfant : on a en effet l'impression d'une enfant gâtée qui fait peu d'effort parce que mal éduquée.

Electro-encéphalogramme normal.

En résumé

Enfant de 8 mois 1/2, sans antécédent pathologique notable, qui a présenté au cours d'un épisode infectieux avec diarrhée une déshydratation aiguë : troubles de la conscience, trois crises convulsives, hypokaliémie.

Epanchement sous-dural diagnostiqué le 10ème jour : celui-ci abondant, récidivant et s'enrichissant en albumine.

Evacuation chirurgicale de l'hématome du côté gauche.

Pas de séquelles.

Date	20.1.65	22.1.65	25.1.65	28.1.65	5.2.65	15.2.65	17.2.65	19.2.65	23.2.65
Volume D			10 cc	0	2 cc			4 cc	2 cc
Volume G				12 cc	10 cc	7 cc		20 cc	10 cc
Albumine D		0,4 g/l	1,5 g/l		0,4 g/l				1,5 g/l
Albumine G	0,5 g/l	0,4 g/l		2,8 g/l	4,7 g/l	12 g/l	6 g/l	8 g/l	8 g/l
Cytologie D Lympho.		50 %							80 %
Cytologie D		221 élts							39 élts
Cytologie D Poly.		50 %							20 %
Cytologie G Lympho.	75 %	20 %		6,2 élts		62 %	75 %	79 %	80 %
Cytologie G	9,2 élts	21 élts		±altérés	5,8 élts	166 élts	84 élts	187 élts	71 élts
Cytologie G Poly.	25 %	80 %				38 %	25 %	21 %	20 %
Bactériologie			E.Coli	négative	négative	négative	négative		négative

Fo.... Nathalie (Observation 3)

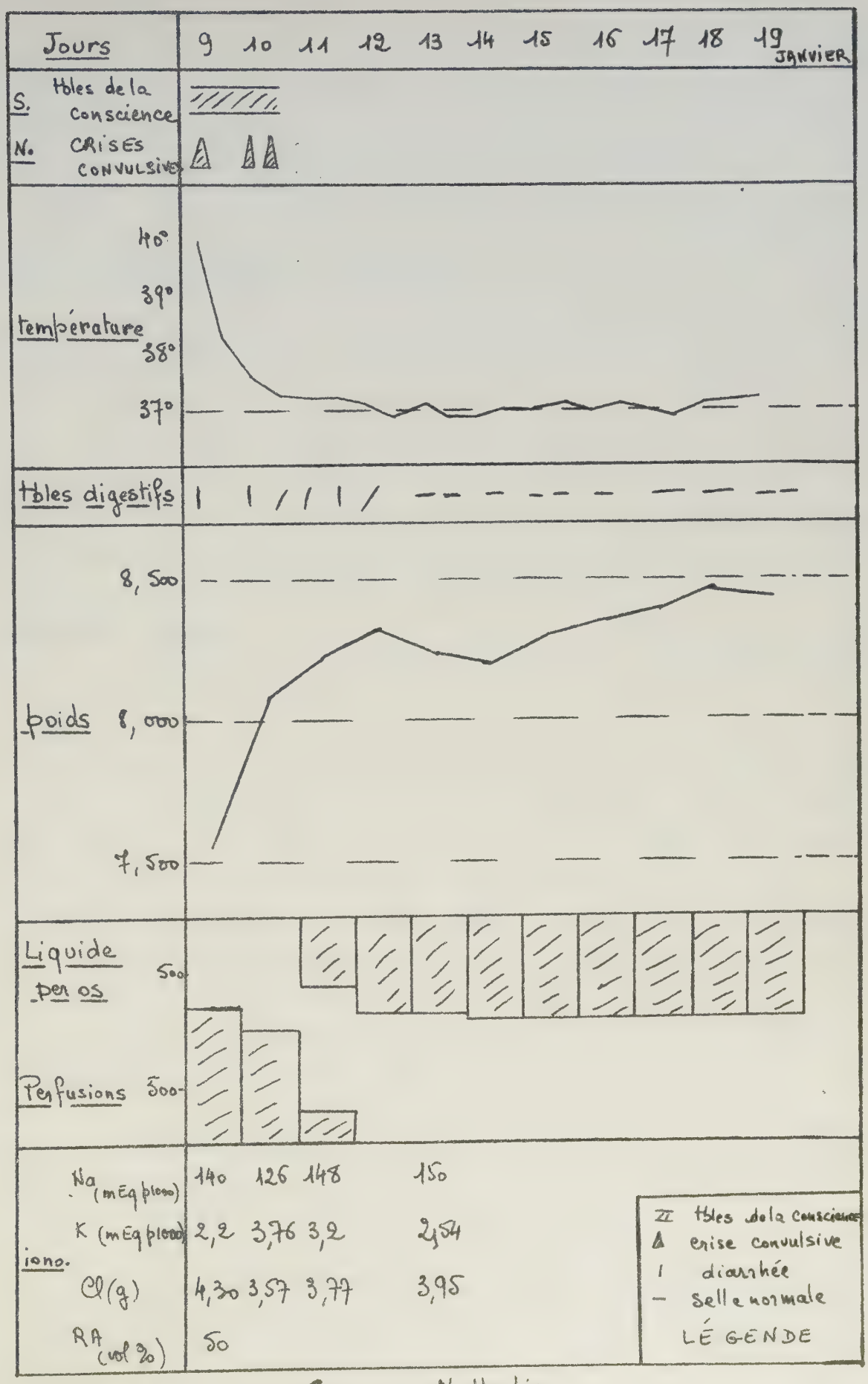
Jours
9 10 11 12 13 14 15 16 17 18 19 JANVIER
S. tbles de la conscience
N. CRISES CONVULSIVES
température
40°
39°
38°
37°
tbles digestifs
poids
8,500
8,000
7,500
Liquide per os
500
Perfusions
500
iono.
Na (mEq p1000) 140 126 148 150
K (mEq p1000) 2,2 3,76 3,2 2,54
Cl (g) 4,30 3,57 3,77 3,95
RA (vol %) 50
tbles de la conscience
crise convulsive
diarrhée
selle normale
LÉGENDE

Fo... Nathalie

OBSERVATION n° 4

JO... Didier - 6 mois (né le 24.8.64)

Antécédents personnels et familiaux

Accouchement normal à 8 mois 1/2. Poids de naissance inconnu.

Enfant porteur d'un blépharophimosis transmis par la famille paternelle et qui touche presque tous les frères et soeurs (5).

Comitialité chez deux frères.

Retard de développement psycho-moteur dû au contexte familial (père éthylique, mère débile).

Début de déshydratation à la suite d'une diarrhée d'origine indéterminée et ne nécessitant pas une hospitalisation.

Affection actuelle

Crises convulsives de l'hémicorps droit apparues brutalement le 1er mars 1965 à 19 h 30.

Entrée à la Clinique Médicale Infantile du C. H. U. de DIJON le 1.3.65

L'enfant pèse 5,500 kg, il est apyrétique (36°5) et présente des convulsions de l'hémicorps droit avec petite raideur méningée et des réflexes ostéotendineux plus vifs du côté droit.

Les convulsions cessent après l'administration de barbituriques.

Une ponction lombaire ramène un liquide clair eau de roche, contenant 0,30 g p1000 d'albumine et 18 éléments par mm3.

L'enfant ne présente actuellement aucun trouble digestif ; son alimentation se compose de 5 biberons de 160 g chacun.

Les jours suivants : bon aspect général de l'enfant dont la courbe pondérale est ascendante et qui ne présente plus de convulsions.

Cependant un bilan neurologique montre :

- un fond d'oeil normal
- un électro-encéphalogramme perturbé avec asymétrie nette : ondes lentes et assez amples à gauche.

En raison de ses antécédents de déshydratation, de cette crise convulsive de l'hémicorps droit sans déficit post-critique, en raison aussi de l'électro-encéphalogramme, une exploration de l'espace sous-dural est pratiquée le 11ème jour. Elle ramène à gauche un liquide hémorragique qui contient 0,90 g p1000 d'albumine et 11 éléments par mm3 à prédominance lymphocytaire ; à droite quelques cc d'un liquide également hémorragique.

Un nouvel électro-encéphalogramme pratiqué le 16ème jour se révèle normal.

Les ponctions sous-durales sont alors répétées au rythme de 1 à 2 par semaine. Il faut noter que le liquide retiré s'enrichit en albumine, 0,90 g p1000 au début puis 4 g et 5 g p1000 ensuite.

Cet hématome bilatéral s'assèche après des ponctions répétées pendant 6 semaines.

Un an et demi plus tard, en octobre 1966, l'enfant est à nouveau hospitalisé pour crises comitiales typiques sur le plan clinique mais sans anomalie sur le tracé électro-encéphalographique.

L'enfant reçoit alors des barbituriques.

Revu à la consultation trois mois plus tard, l'enfant présente un très grand retard psychomoteur. En raison de son instabilité et de son agitation, il n'a pas pu être testé.

Electro-encéphalogramme normal.

<u>En résumé</u>

Enfant de 6 mois aux antécédents héréditaires chargés :

- un blépharophimosis transmis par la famille paternelle
- une comitialité intéressant deux frères et le père.

A présenté après une déshydratation des convulsions de l'hémicorps droit.

Epanchement sous-dural bilatéral.

Assèchement en 6 semaines par ponctions évacuatrices.

Séquelles : comitialité qui est peut-être d'ailleurs d'origine essentielle en raison des antécédents familiaux.

Date	11.3.65	13.3.65	29.3.65	3.4.65	6.4.65	10.4.65	12.4.65
Volume D					0	0	-
Volume G					10 cc	5 cc	3 cc
Albumine D	0,8 g/l		3,5 g/l	3,5 g/l			
Albumine G			4 g/l		5 g/l	5 g/l	0,9 g/l
Cytologie D Lympho.	65 %	40 %	65 %	70 %			
Cytologie D	52 élts	124 élts	134 élts	10 élts			
Cytologie D Poly.	35 %	60 %	35 %	30 %			
Cytologie G Lympho.		40 %	65 %		20 %	95 %	80 %
Cytologie G	132 élts	244 élts	202 élts		245 élts	49 élts	11 élts
Cytologie G Poly.		60 %	35 %		80 %	5 %	20 %
Bactériologie		négative	négative	négative		négative	

Jo.... Didier (Observation 4)

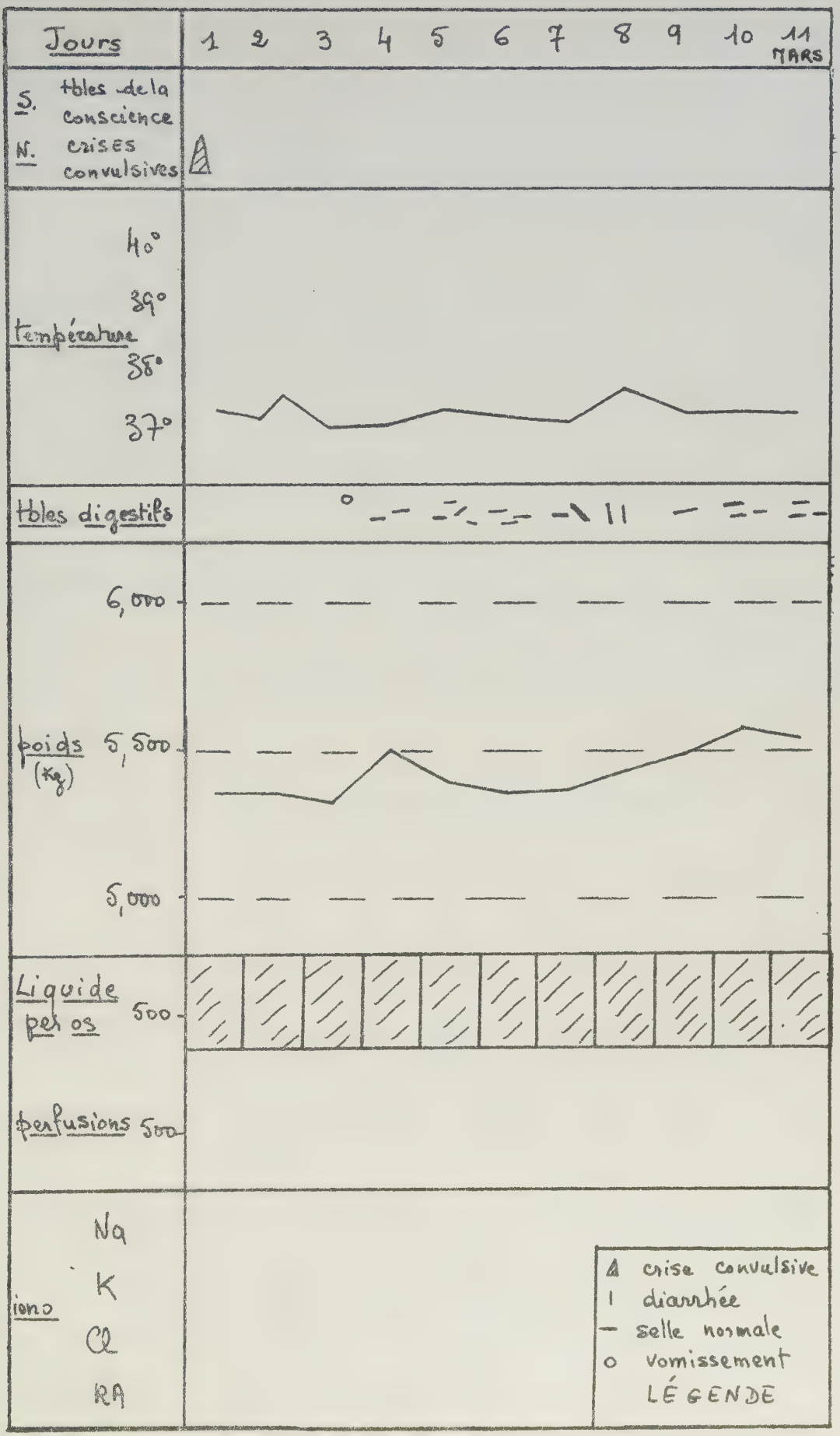
Jours
1 2 3 4 5 6 7 8 9 10 11 MARS
S. troubles de la conscience
N. crises convulsives
40°
39°
température
38°
37°
troubles digestifs
6,000
poids (kg)
5,500
5,000
Liquide per os
500
perfusions
500
iono
Na
K
Cl
RA
crise convulsive
diarrhée
selle normale
vomissement
LÉGENDE

Jo.... Didier

OBSERVATION n° 5

P... Marie-France - 10 mois (née le 23.5.64)

Antécédents personnels et familiaux

Jumelle née prématurément à 8 mois.

Accouchement : grande extraction de siège, enfant cyanosé, réanimé pendant 10 minutes.

Poids de naissance : 3,100 kg.

Développement psycho-moteur apparemment normal.

Affection actuelle

Gastro-entérite fébrile ayant débuté le 22 mars 1965. Aggravation deux jours plus tard : apparition de crises de plafonnement des yeux et de crises convulsives avec secousses myocloniques des membres supérieurs.

Entrée dans le service de Clinique Médicale Infantile du C. H. U. de Dijon le 25 mars 1965

L'enfant pèse 7,400 kg (poids du mois précédent : 8,050 kg), il est hyperfébrile (T = 41°5), pâle, abattu. Il présente une déshydratation : globes oculaires hypotoniques, muqueuse buccale très sèche, fontanelle très large et déprimée. En outre se notent des troubles de la conscience, des crises de plafonnement des yeux avec nystagmus rotatoire.

L'examen neurologique est normal; il n'existe pas d'asymétrie du tonus. L'auscultation pulmonaire est normale. Du point de vue cardiaque : tachycardie à 140.

Le bilan électrolytique montre une natrémie normale à 143,50 mEq p1000, une hypokaliémie importante à 2,54 mEq p1000 et une acidose légère : réserve alcaline à 39,5 volume p100 de CO_2.

Une ponction lombaire ramène un liquide clair qui contient 0,20 g d'albumine p1000, 8,10 g p1000 de chlorures et 2,4 éléments par mm^3.

Une perfusion intra-veineuse est installée : elle comprend un litre de soluté glucosé à 10 % avec 25 mg d'hydrocortisone. Quelques heures plus tard sont ajoutés 220 cc de soluté bicarbonaté.

Le lendemain : amélioration de l'état général avec prise de poids de 200 g, mais persistance de la fièvre peut-être en rapport avec une otite gauche.

Une numération montre une anémie à 3 800 000 et une polynucléose à 22 000. L'hypokaliémie persiste. La coproculture est négative.

On remarque une petite insuffisance rénale fonctionnelle avec albuminurie.

Les perfusions sont abandonnées. L'enfant reçoit une alimentation à base de carottes. Des antibiotiques et du sirop de potassium sont prescrits.

Le 4ème jour : la persistance de petits cris perçants de type encéphalitique et un comportement "très endormi" de l'enfant incitent à pratiquer une nouvelle ponction lombaire qui ramène un liquide légèrement trouble contenant 0,30 g p1000 d'albumine, 14 éléments par mm3.

Une exploration sous-durale droite ramène quelques centimètres cubes d'un liquide trouble contenant 43 éléments à prédominance polynucléaires.

L'antibiothérapie est renforcée.

Le 5ème jour : la courbe pondérale est stationnaire. Un électro-encéphalogramme montre des ondes lentes à gauche, évoquant une réaction encéphalitique pour laquelle on prescrit 150 mg d'hydrocortisone et de la terramycine per os.

Le 15ème jour : malgré les fortes doses de corticoïdes, l'enfant présente toujours des clochers thermiques à 39°5, 40° sans signe de localisation.

Il n'existe aucune amélioration du comportement psychique et on note la persistance de mouvements anormaux et de cris.

Par ailleurs des ponctions sous-durales ont ramené à deux reprises 10 cc de liquide xanthochromique qui contient 0,40 g et 0,65 g

d'albumine et pour ce qui concerne la cytologie 43 puis 24 éléments.

Le diagnostic d'hématome sous-dural ne suffit pas à expliquer le tableau général et les signes neuro-psychiques que présente l'enfant.

En raison de la polynucléose sanguine, est envisagée la possibilité d'une thrombo-phlébite cérébrale ou d'un abcès cérébral en voie de constitution.

Le 20ème jour, le diagnostic de thrombo-phlébite cérébrale malgré l'absence de signes fonctionnels de localisation, l'absence de crises Bravais-jacksoniennes et l'absence de signes neurologiques semble toutefois se confirmer par :

- les données biologiques : polynucléose sanguine (GB 18 000 avec 70 % de polynucléaires neutrophiles).
- le contexte infectieux avec la persistance de clochers thermiques malgré le traitement (terramycine, hydrocortisone).
- la thérapeutique : l'administration de 150 mg d'héparine associée à la flabelline ayant fait disparaître les signes imputés.

Le comportement du sujet s'est profondément modifié ; en effet, l'enfant suit du regard, joue seul et ne présente plus de mouvements anormaux.

Cette amélioration clinique va d'ailleurs se poursuivre pendant le mois suivant.

L'examen neurologique est entièrement négatif.

Un électro-encéphalogramme montre un tracé presque normal.

Cependant la polynucléose persiste.

Le 30ème jour, la reprise de la fièvre et la présence dans le liquide de ponction sous-durale gauche de 4 600 éléments blancs dont 70 % de polynucléaires non altérés, incitent à penser qu'il existe une surinfection de l'hématome sous-dural.

Le lendemain, une nouvelle ponction sous-durale gauche ramène un liquide présentant le même pourcentage de polynucléaires.

Un électro-encéphalogramme pratiqué ce même jour montre un applatissement du tracé du côté gauche.

Les radiographies de crâne après injection d'air montrent un décollement important de l'espace sous-dural s'étendant depuis la région frontale jusqu'à la région occipitale.

L'enfant est confié au neuro-chirurgien.

COMPTE-RENDU OPERATOIRE - 4 mai 1965 :

Evacuation d'un hématome sous-dural gauche. Volet fronto-pariétal.

L'incision de la dure-mère ne permet pas de respecter la poche de l'hématome qui est extrêmement fine et ténue.

La collection sous-durale est de couleur jaune xantho-chromique. La quantité est importante, environ 40 cc. Il existe une atrophie importante du lobe frontal principalement, mais également de tout l'hémisphère. Celui-ci est retenu en arrière par de grosses veines dilatées des pédicules veineux temporaux qui sont coagulés.

Lavage de la cavité. Fermeture étanche de la dure-mère. Réapplication du volet. Fermeture totale en deux plans.

10 juin 1965

Exérèse d'un hématome sous-dural droit

Volet fronto-pariétal droit.

Découverte d'une collection abondante séro-sanglante.

Hémostase de plusieurs pédicules cortico-méningés de la convexité.

Exérèse de la poche, feuillets externe et interne.

Suture de la dure-mère.

Fermeture en deux plans.

Revue à la consultation le 7 octobre 1965 (5 mois plus tard)

Bon état général. Pas de séquelles neuro-psychiques de son hématome.

Numération formule et électro-encéphalogramme normaux.

Revue à la consultation le 10 janvier 1966 (8 mois plus tard)

L'enfant a présenté deux crises de type spasme du sanglot. Traitement prescrit : 40 gouttes par jour de Kaneuron. Les crises ne se sont jamais reproduites.

Revue à la consultation le 18 janvier 1967 (22 mois plus tard)

L'examen neurologique est strictement normal.

Un électro-encéphalogramme montre un tracé apparemment normal. A signaler toutefois quelques paroxysmes brefs d'ondes sinusoïdales.

Le test psychologique de TERMANN MERRILL donne un QI à 83. Léger retard de développement qui est peut-être dû au milieu familial.

En résumé

Enfant de 10 mois, jumelle exprématurée de 8 mois, réanimée à la naissance,sans antécédent pathologique notable qui a présenté à la suite d'une gastro-entérite d'origine indéterminée une déshydratation importante.

Troubles de la conscience : plafonnement des yeux.

Hématome sous-dural diagnostiqué le 4ème jour.

Par la suite, la persistance de troubles psychiques et de clochers thermiques avec polynucléose sanguine fait suspecter la possibilité d'une thrombo-phlébite.

En raison des caractères des dernières ponctions sous-durales, nombreux éléments blancs à prédominance polynucléaire, on pense qu'il pourrait s'agir d'un hématome sous-dural surinfecté, peut-être au contact d'une thrombose veineuse avec infection veineuse primitive.

Intervention chirurgicale.

Aucune séquelle neuro-psychique.

Date		28.3.65	30.3.65	6.4.65	9.4.65	12.4.65	23.4.65	24.4.65	26.4.65
Volume	D			6 cc		5 cc	18 cc	0	30 cc
	G			8 cc	3 cc	5 cc	110 cc	110 cc	100 cc
Albumine	D		0,5 g/l	0,45 g/l		0,5 g/l	3,5 g/l		
	G			0,25 g/l		0,6 g/l	4 g/l	6 g/l	8 g/l
Cytologie	D Lympho.	20 %	60 %	5 %			45 %		
	D	43 élts	28,4 élts	23 élts		1 élt	1600élts		
	D Poly.	80 %	40 %	95 %			55 %		
	G Lympho.						30 %	40 %	30 %
	G	4 élts		moins de 1 élt		1,2 élt	3400élts	6200élts	816 élts
	G Poly.						70 %	60 %	70 %
Bactériologie			négative		négative		à G. staphylo. pathog.	à G.staphylo pathog.	négative

Pi... Marie France (Observation 5)

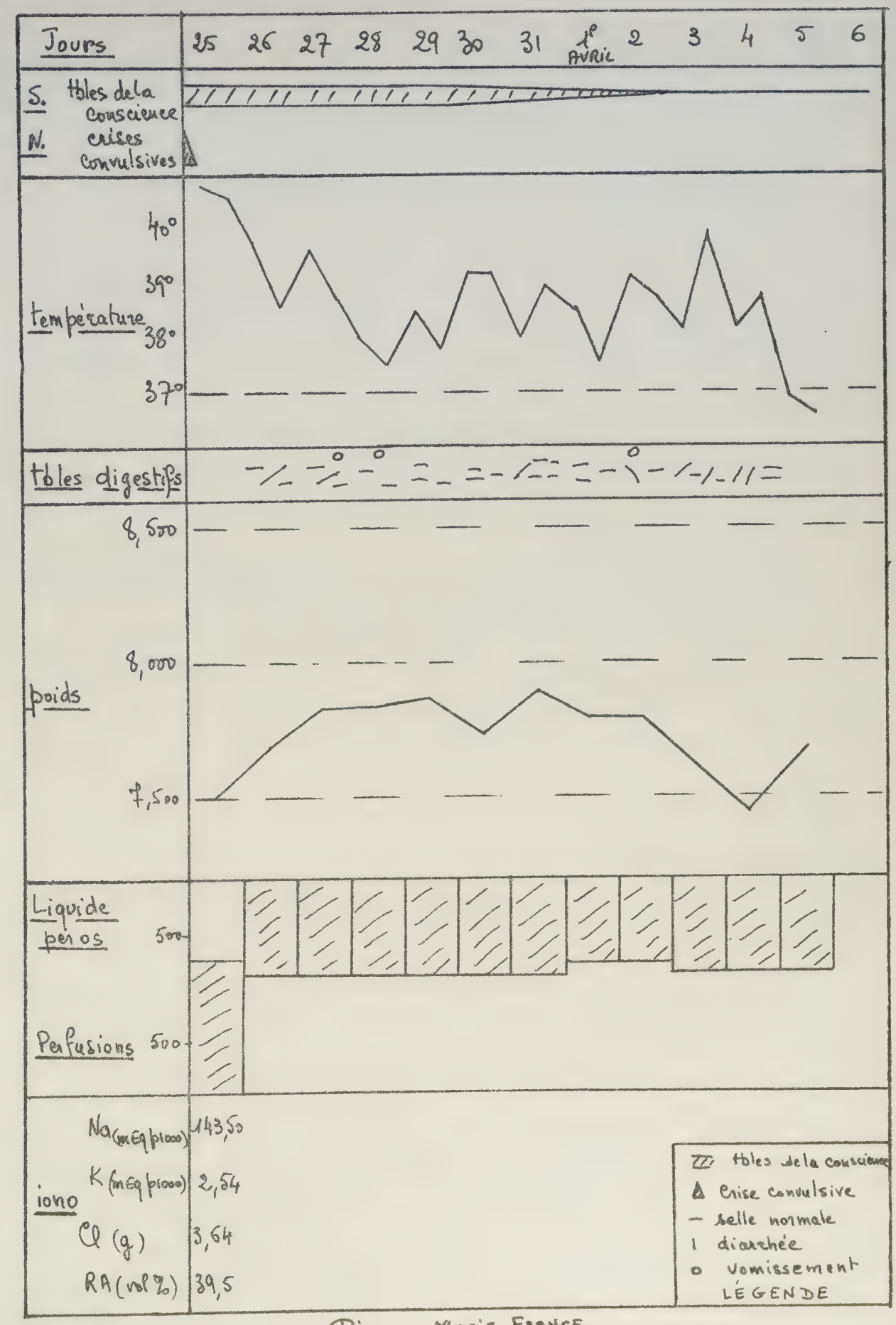

Pi... Marie France

OBSERVATION n° 6

F... Corinne - 9 mois (née le 21 juin 1964)

Antécédents personnels et familiaux

Sans particularités. Accouchement normal à terme. Poids de naissance : 2,750 kg. Développement psycho-moteur apparemment normal.

Affection actuelle motivant l'hospitalisation

Episode fébrile (38°5) qui a débuté le 24.3.65 et accompagné de vomissements fréquents sans troubles du transit.

A l'entrée le 28 mars 1965

L'enfant pâle, fébrile (T = 39°4), pesant 7,650 kg (aux dires de la famille aurait perdu 2 kg) présente des signes de déshydratation : globes oculaires hypotoniques, fontanelle légèrement déprimée.

L'enfant est en outre très agité. A l'examen, on note une raideur de la nuque, un abdomen ballonné et une otite droite. L'auscultation cardiaque et pulmonaire sont normales.

Une perfusion intra-veineuse est installée : elle comprend 750 cc de soluté glucosé hypertonique à 10 %, 15 mEq de KCl, 7,5 cc de soluté de NaCl à 20 % (soit 24 mEq), 7,5 cc de gluconate de calcium à 10 %, des vitamines et des antibiotiques.

Evolution

Quelques heures plus tard, l'enfant présente une crise convulsive de l'hémicorps droit, calmée par 2 cg de gardénal. Il n'y a pas de déficit post-critique.

Le bilan électrolytique n'est pas fait. Seule une ponction lombaire pratiquée montre un liquide clair qui contient 0,15 g p1000 d'albumine et 0,5 éléments par mm3.

Le lendemain, l'état de l'enfant s'améliore. La fièvre n'est

plus qu'à 38°2, la prise de poids est de 110 g. L'enfant ne présente pas de vomissement, il se nourrit normalement.

Une numération montre une anémie à 3 600 000 et une polynucléose à 14 000. La calcémie est à 78 mg.

Un fond d'oeil et un électro-encéphalogramme se révèlent normaux.

Le 10ème jour, en raison de la persistance de troubles du comportement c'est-à-dire somnolence, cris et hostilité à l'examen, d'une anorexie et d'une courbe de poids stationnaire, est pratiquée une ponction exploratrice de l'espace sous-dural. A droite, 30 cc de liquide séro-hématique sont retirés. L'analyse cytochimique de ce liquide montre 1 g 20 p1000 d'albumine, 13,6 éléments par mm3 dont 90 % sont des lymphocytes.

Par ailleurs, l'enfant est apyrétique, mais l'otorrhée persiste à droite. L'anorexie s'améliore nettement avec du sirop de Primpéran (3 fois 15 gouttes).

Le 15ème jour, des radiographies du crâne après injection d'air montrent un décollement important de l'espace sous-dural s'étendant depuis la région frontale jusqu'à la région occipitale.

Des ponctions sont répétées et ramènent chacune un liquide hémorragique abondant hyperalbumineux (9.4.65 : 4,5 g - 12.4.65 : 12 g).

L'enfant est confié au Docteur LAPRAS

Assèchement rapide de la poche après des ponctions répétées.

L'enfant est revu un an et demi plus tard. Son développement psycho-moteur est normal (QI : 116 au TERMANN MERRILL).

En résumé

Enfant de 9 mois, sans antécédent pathologique, qui a présenté un épisode fébrile accompagné de vomissements qui ont entraîné une déshydratation. Pas de bilan électrolytique.

- Crise convulsive hémicorporelle droite.
- Hématome sous-dural diagnostiqué le 10ème jour.
- Assèchement par ponctions évacuatrices répétées.
- Pas de séquelles.

Date	7.5.65	9.5.65	12.5.65	14.5.65	20.5.65
Volume D	30 cc	35 cc	20 cc	20 cc	15 cc
Volume G	0	35 cc		30 cc	60 cc
Albumine D	1,20 g/l	4,5 g/l	12 g/l		
Albumine G		4 g/l			6 g/l
Cytologie D Lympho.	90 %	60 %	75 %		
Cytologie D	13,6 élts	230 élts	2.800 élts		
Cytologie D Poly.	10 %	40 %	25 %		
Cytologie G Lympho.		60 %			80 %
Cytologie G		236 élts			132 élts
Cytologie G Poly.		40 %			20 %
Bactériologie	négative	négative			

Fo.... Corinne (Observation 6)

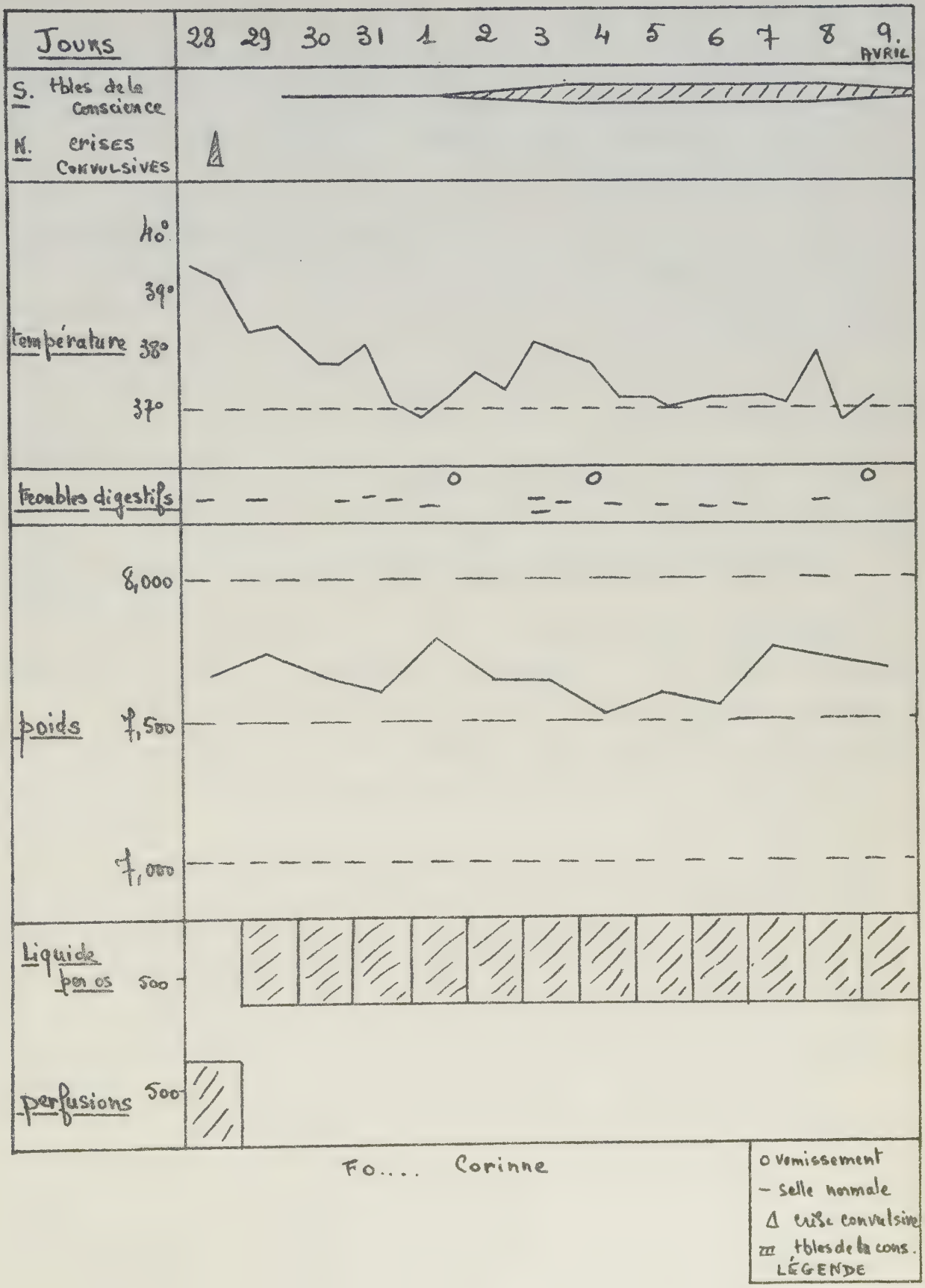
Jours
28 29 30 31 1 2 3 4 5 6 7 8 9. AVRIL
S. tbles de la conscience
N. crises convulsives
40°
39°
température 38°
37°
troubles digestifs
8,000
poids 7,500
7,000
Liquide per os 500
perfusions 500
Fo.... Corinne
o vomissement
– selle normale
Δ crise convulsive
tbles de la cons.
LÉGENDE

OBSERVATION n° 7

GA... Robert - 9 mois (né le 12.8.64)

Antédédents personnels et familiaux

Jumeau né prématurément à 8 mois. Accouchement normal. Poids de naissance : 3,380 kg. Développement psycho-moteur apparemment normal.

Deux mois avant son hospitalisation, apparition d'un eczéma. L'enfant est mis au régime sans lait à partir de cette date.

Affection actuelle

Depuis 48 heures, apparition d'une diarrhée fébrile.

Entrée dans le service de Médecine Infantile du C. H. U. de DIJON le 22 mai 1965

L'enfant pèse 7,730 kg, il est pâle, légèrement dyspnéique et subfébrile (T = 37°5). Il présente une déshydratation de moyenne intensité.

Il n'existe aucun signe neurologique, pas de raideur méningée. L'auscultation pulmonaire révèle quelques râles humides. L'auscultation cardiaque est normale. Il existe des oedèmes des membres inférieurs par hypoprotidémie.

Un bilan biologique pratiqué montre une calcémie normale à 104 mg, une phosphorémie à 46,8 mg, les phosphatases alcalines sont à 9 unités Bodansky, les protides sont à 35 g p1000.

Une perfusion intra-veineuse est installée : elle comprend 500 cc de soluté glucosé à 10 %, 10 cc de KCl, 5 cc de soluté de NaCl à 20 % (soit 17,5 mEq), du calcium, des vitamines et un flacon de plasma concentré.

Le régime alimentaire se compose de 5 biberons comportant chacun 200 g d'Arobon sucré. Y sont ajoutés des antibiotiques.

Le lendemain

L'état de l'enfant est stationnaire. La perfusion intra-

veineuse est poursuivie : elle comprend 200 cc de soluté glucosé à 10 % et un flacon de plasma concentré.

Une ponction lombaire ramène un liquide clair eau de roche contenant 0,10 g p1000 d'albumine et 2,4 éléments par mm3.

La coproculture est négative.

L'analyse cytochimique des urines montre une insuffisance rénale fonctionnelle avec albuminurie à 0,60 g par litre et d'assez nombreux cylindres granuleux.

Le 3ème jour

Les protides sont remontés à 44 g p1000. Une numération sanguine montre une anémie importante à 2 000 000, une polynucléose à 26 000.

Un bilan électrolytique révèle une hypernatrémie à 157 mEq p1000.

Du 4ème au 7ème jour

Des perfusions de plasma concentré sont poursuivies, les 5ème, 6ème et 7ème jours des injections de purée globulaire de 100 cc sont administrées à l'enfant qui présente par la suite une surcharge hépatique avec subictère conjonctival, oligurie, albuminurie importante (1 g 60) et sels et pigments biliaires dans les urines.

L'hypernatrémie persistante jusque là s'accentue au 7ème jour (161 mEq).

Durant cette période, la courbe pondérale passe de 7,700 kg à 8,180 kg. Les selles diarrhéiques persistent.

Cependant, grâce au régime désodé et aux perfusions de plasma, les protides remontent à 57 g p1000 le 10ème jour et on assiste à une fonte des oedèmes avec perte de poids de 700 g le 13ème jour, puis 200 g les 5 jours suivants.

En raison, d'une part du comportement de l'enfant qui reste grognon, hostile à l'examen, pleurant dès qu'on l'approche et d'autre part d'une hypertonie des membres inférieurs, le 12ème jour, une

exploration sous-durale est envisagée et ramène 90 cc d'un liquide xanthochromique qui contient 3 g p1000 d'albumine et 11 éléments par mm3 à prédominance lymphocytaire.

Le 14ème jour

Un électro-encéphalogramme montre un tracé très lent dans son ensemble, 3 cycles/seconde.

Des ponctions quotidiennes alternées ramènent entre 60 et 100 cc d'un liquide xanthochromique.

Le 26ème jour

L'état de l'enfant s'est amélioré, il sourit, suit du regard, a repris de l'appétit. Les oedèmes ont totalement régressé et la courbe de poids est croissante ; seul persiste l'hématome sous-dural bilatéral qui récidive malgré les ponctions répétées.

Une pneumographie sous-durale montre un volumineux épanchement qui s'étend depuis la région frontale jusqu'à la protubérance occipitale.

L'enfant est envoyé alors dans un service de neuro-chirurgie en vue d'une exérèse chirurgicale de son hématome.

La première intervention, pratiquée du côté gauche, se déroule bien avec résection des membranes d'une épaisseur moyenne. Mais les suites opératoires se compliquent d'un écoulement de liquide céphalo-rachidien par la plaie.

L'intervention sur le côté droit ne peut être effectuée que 6 semaines plus tard, huit jours après le tarissement de l'écoulement gauche. L'hématome droit est collecté dans la région frontale et les membranes sont très épaisses. Suites opératoires simples.

Un électro-encéphalogramme pratiqué le 8 septembre montre un tracé sensiblement normal.

En résumé

Enfant de 9 mois, qui a présenté un syndrome multicarentiel, en rapport sans doute avec un régime sans lait auquel il a été soumis

pendant deux mois environ. Ce régime a été responsable d'une hypoprotidémie sévère à 44 g p1000 avec anémie et oedèmes.

Ce syndrome multicarentiel s'est compliqué, à la suite d'une diarrhée d'origine indéterminée, d'une déshydratation avec hypernatrémie. Cette hypernatrémie a eu pour conséquence une déshydratation cellulaire qui explique l'épanchement sous-dural.

En raison du caractère récidivant de cet épanchement malgré les ponctions journalières, l'enfant a été confié au neuro-chirurgien. Exérèse chirurgicale bilatérale de l'hématome et des membranes. Suites opératoires simples.

Revu à la consultation quelques mois plus tard, l'enfant a un développement psycho-moteur normal. Il n'existe aucune séquelle.

Date		2.6.65	3.6.65	4.6.65	5.6.65	7.6.65	9.6.65
Volume	D		60 cc		20 cc	50 cc	
	G	90 cc	100 cc		100 cc		100 cc
Albumine	D		3 g/l		1 g/l		
	G	3 g/l	3,3 g/l		2 g/l		2,5 g/l
Cytologie D	Lympho.		55 %		40 %		
			560 élts		35 élts		
	Poly.		45 %		60 %		
Cytologie G	Lympho.	70 %	60 %		30 %		90 %
		11 élts	451 élts		23 élts		46 élts
	Poly.	30 %	40 %		70 %		10 %
Bactériologie		négative					

Ga..... Robert

10.6.65	12.6.65	14.6.65	15.6.65	16.6.65	18.6.65	19.6.65
120 cc	60 cc	80 cc	80 cc	70 cc	90 cc	100 cc
2 g/l	3,5 g/l	4 g/l	3,5 g/l			
30 % 73 élts 70 %		35 % 120 élts 65 %				
	50 % 28 élts 50 %		50 % 28 élts 50 %			
négative	négative		négative			

(Observation 7)

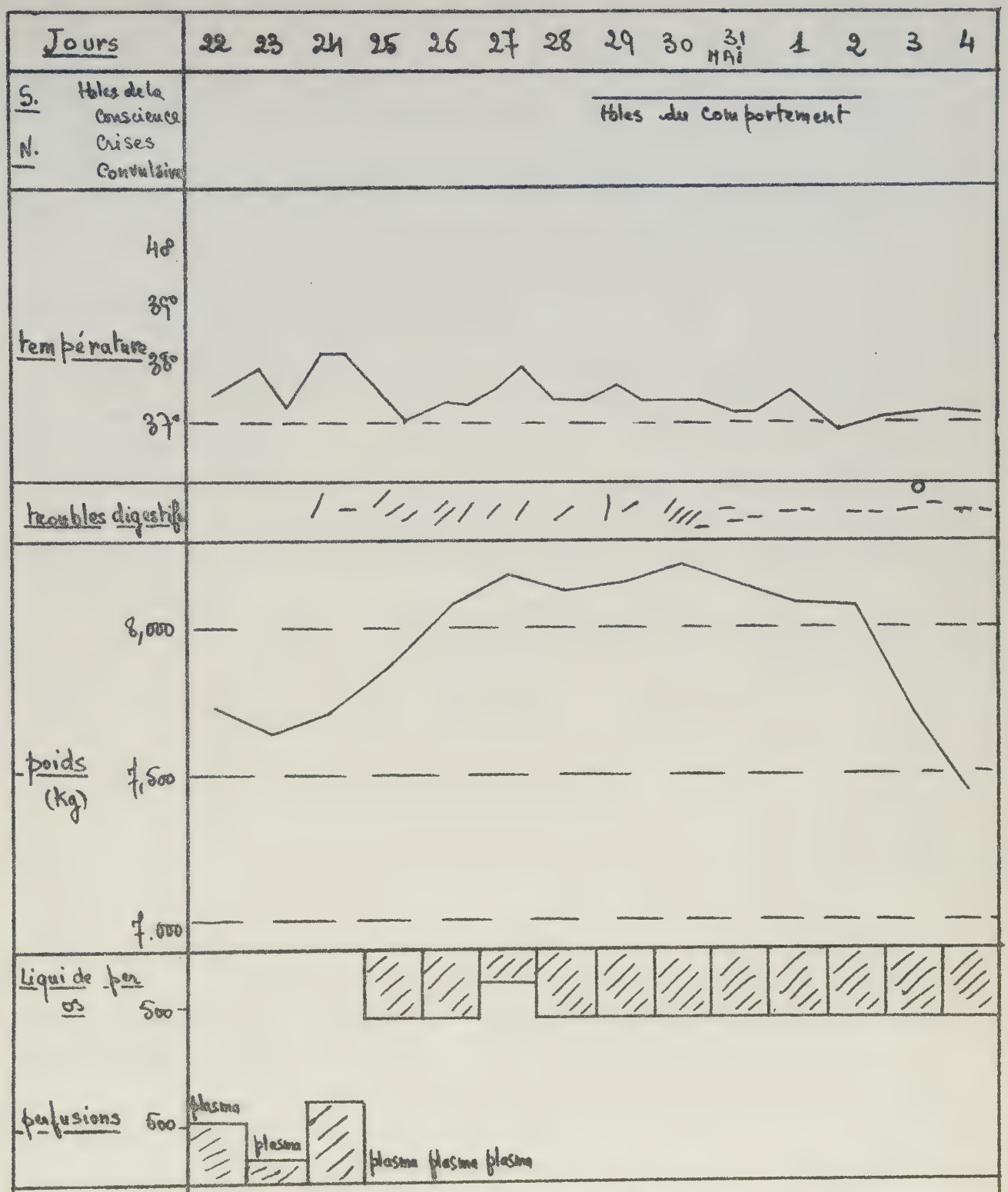

Na (mEq p1000)		157,5	147	161	144,6	143,5	
K (mEq p1000)		4,38	4,26	4,05	4,12	4,34	
Cl (g/l)		3,86	3,75	3,95	3,86	3,79	
Protéines (g°/oo)	35	56	44,8	61,5		57	58

Ga.... Robert

OBSERVATION n° 8

GO... Sophie - 7 mois (née le 19 avril 1965)

Antécédents personnels et familiaux.

Sans particularités. Accouchement normal à terme. Poids de naissance : 3,220 kg. Développement psycho-moteur apparemment normal.

Affection actuelle

L'enfant a été transporté le 11 novembre 1965 dans le service de Médecine Infantile de l'Hôpital de Langres dans un état de déshydratation aiguë lié à une diarrhée hydrique ayant débuté quarante huit heures auparavant.

A son entrée, l'enfant présentait d'une part une congestion pulmonaire de la base gauche, hyperfébrile (T = 40°) avec dyspnée, cyanose et d'autre part une déshydratation très marquée.

L'enfant est réhydraté par voie orale (quantité absorbée : 480 cc) et mis sous antibiotiques.

Le lendemain la fièvre décroit rapidement jusqu'à 37°5 et on note une prise de poids de 500 g. Du point de vue urinaire s'observent des signes de néphrite fonctionnelle : oligurie 100 cc, albuminurie 0,25 g p1000, quelques cylindres granuleux.

Les jours suivants, la fièvre oscille entre 37° et 38° ; les signes pulmonaires s'amendent et une radiographie pulmonaire faite le 15 novembre se révèle normale.

Les quantités de liquide ingéré par jour varient entre 250 et 300 cc (alimentation au lait Pennac). Les signes de néphrite fonctionnelle persistent avec oligurie ne dépassant pas 150 cc par 24 heures. Aucun ionogramme n'est pratiqué.

Entrée dans le service de Médecine infantile du C. H. U. de DIJON le 19 novembre 1965

L'enfant pèse 5,700 kg (- 17 %) et mesure 64 cm (- 5,5 %) ;

il est pâle et montre un faciès grisâtre. Il est déshydraté : globes oculaires hypotoniques, muqueuse buccale sèche, alors qu'il existe une légère infiltration tissulaire. La fontanelle bombe mais se déprime facilement. On note un état de torpeur avec adynamie. Il n'existe aucun déficit neurologique, seul un plafonnement des yeux est remarqué. L'auscultation pulmonaire et cardiaque sont normales. L'abdomen est souple, sans hépatomégalie, ni splénomégalie. Par ailleurs, se remarquent des signes de rachitisme : crâniotabès, chapelet costal et signe de Chvostek positif.

Un bilan électrolytique montre une hypernatrémie modérée (153 mEq p 1000) ; le taux du potassium est normal (4,5 mEq p1000) ainsi que la réserve alcaline (21 mEq). Une numération montre une anémie à 3 300 000 et une polynucléose à 20 000.

Une perfusion intra-veineuse est rapidement miseen place : elle comprend 600 cc de soluté glucosé à 10 %, 12 cc de KCl, 6 cc de NaCl (soit 21 mEq), calcium et vitamines B et C.

Le lendemain

Dans la matinée, apparition de crises convulsives du membre supérieur droit avec strabisme interne de l'oeil droit. Ces crises convulsives surviennent à deux reprises et cèdent, pour la première fois à 6 mg de Largactil, pour la seconde au Gardénal.

L'état de l'enfant est stationnaire sans fièvre et avec reprise pondérale de 200 g depuis la veille.

Une ponction lombaire ramène un liquide clair qui contient 0,20 g p1000 d'albumine et moins d'un élément par mm3.

Un fond d'oeil ne montre ni hémorragie, ni oedème papillaire. On note de façon variable un strabisme bilatéral et des mouvements nystagniformes passagers. Coproculture négative.

Un bilan électro-lytique montre une hyponatrémie (123 mEq p 1000), une hypokaliémie (3,57 mEq p 1000) et une hypoprotidémie (54 g p 1000).

Un bilan phosphocalcique confirme le diagnostic clinique de

rachitisme : calcémie 65 mg, phosphatases alcalines 8 unités Bodansky.

En raison de l'état de torpeur avec hypotonie sans déficit neurologique et de l'apparition de crises convulsives, le diagnostic d'hématome sous-dural est soulevé. Il est d'ailleurs confirmé par une ponction qui ramène à gauche un liquide faiblement hémorragique qui contient 0,70 g p 1000 d'albumine, 12 éléments dont 50 % de lymphocytes. La perfusion est poursuivie avec des doses de chlorure de potassium et chlorure de sodium plus importantes ainsi que 50 cc de sang, 10 g de plasma et des antibiotiques.

Le 3ème jour, une ponction sous-durale ramène 30 cc à droite et 40 cc à gauche de liquide hémorragique.

Les jours suivants, des ponctions bilatérales quotidiennes sont pratiquées ; les résultats cyto-chimio-bactériologiques montrent un taux d'albumine croissant et une prédominance de polynucléaires qui fait craindre une surinfection de l'hématome et augmenter les doses d'antibiotiques.

En outre, le bilan électrolytique quotidien révèle un taux faible en protides, sodium et potassium jusqu'au 6ème jour.

Le 7ème jour, un électro-encéphalogramme montre un rythme à 5 cycles par seconde moins volté à gauche.

Le 9ème jour, des radiographies du crâne après injection d'air montrent un décollement sous-dural de toute la surface du crâne.

En raison du caractère récidivant de cet hématome bilatéral (liquide abondant avec cytochimie montrant une albuminorachie élevée et de nombreux éléments à prédominance polynucléaires -cf. tableau-), ainsi qu'en raison de l'état général de l'enfant assez médiocre avec poids stationnaire et surtout une intolérance digestive presque absolue, l'enfant est confié au neuro-chirurgien.

A l'intervention, on trouvait un volumineux hématome sous-dural bilatéral à prédominance gauche.

Le lendemain de l'intervention, l'enfant a fait brutalement une dyspnée aiguë sans température et est décédé en une heure et demie. L'autopsie a révélé une pleurésie droite.

En résumé

Enfant de 7 mois, sans antécédent pathologique notable, qui a présenté à l'occasion d'une diarrhée d'origine indéterminée une déshydratation aiguë.

Réhydratation insuffisante : courbe de poids stationnaire. Amélioration puis aggravation de la déshydratation (petite hypernatrémie, langue sèche, troubles de la conscience, oligurie, apparition de crises convulsives du membre supérieur droit avec strabisme de l'oeil droit.)

Albuminorachie à 0,20 g p 1000.

Epanchement sous-dural bilatéral diagnostiqué le 11ème jour.

Intervention chirurgicale. Décès post-opératoire.

Date		20.11.65	21.11.65	22.1165	23.11.65	24.11.65
Volume	D		30 cc	30 cc	2 cc	40 cc
	G		40 cc	30 cc	60 cc	50 cc
Albumine	D				4 g/l	7 g/l
	G	0,7 g/l		4 g/l	4 g/l	7 g/l
Cytologie D	Lympho.				40 %	15 %
					180 élts	63 élts
	Poly.				60 %	85 %
Cytologie G	Lympho.	50 %		40 %	45 %	35 %
		12 élts		300 élts	150 élts	72 élts
	Poly.	50 %		60 %	55 %	65 %
Bactériologie		négative	négative	négative	négative	négative

Go... Sophie

25.11.65	26.11.65	27.11.65	29.11.65	30.11.65	1.12.65
30 cc 60 cc	3 cc 50 cc	35 cc 62 cc	 80 cc	55 cc 30 cc	8 cc 55 cc
5 g/l 4 g/l	6,5 g/l	6,5 g/l 6,5 g/l	 13 g/l	7 g/l 7 g/l	6 g/l 3 g/l
35 % 37 élts 65 %	35 % 45 élts 65 %	60 % 30 élts 40 %		80 % 140 élts 20 %	80 % 50 élts 20 %
30 % 40 élts 70 %		60 % 29 élts 40 %	80 % 240 élts 20 %	90 % 98 élts 10 %	90 % 54 élts 10 %
négative	négative	G.staphylo non pathogènes	négative	négative	négative

(Observation 8)

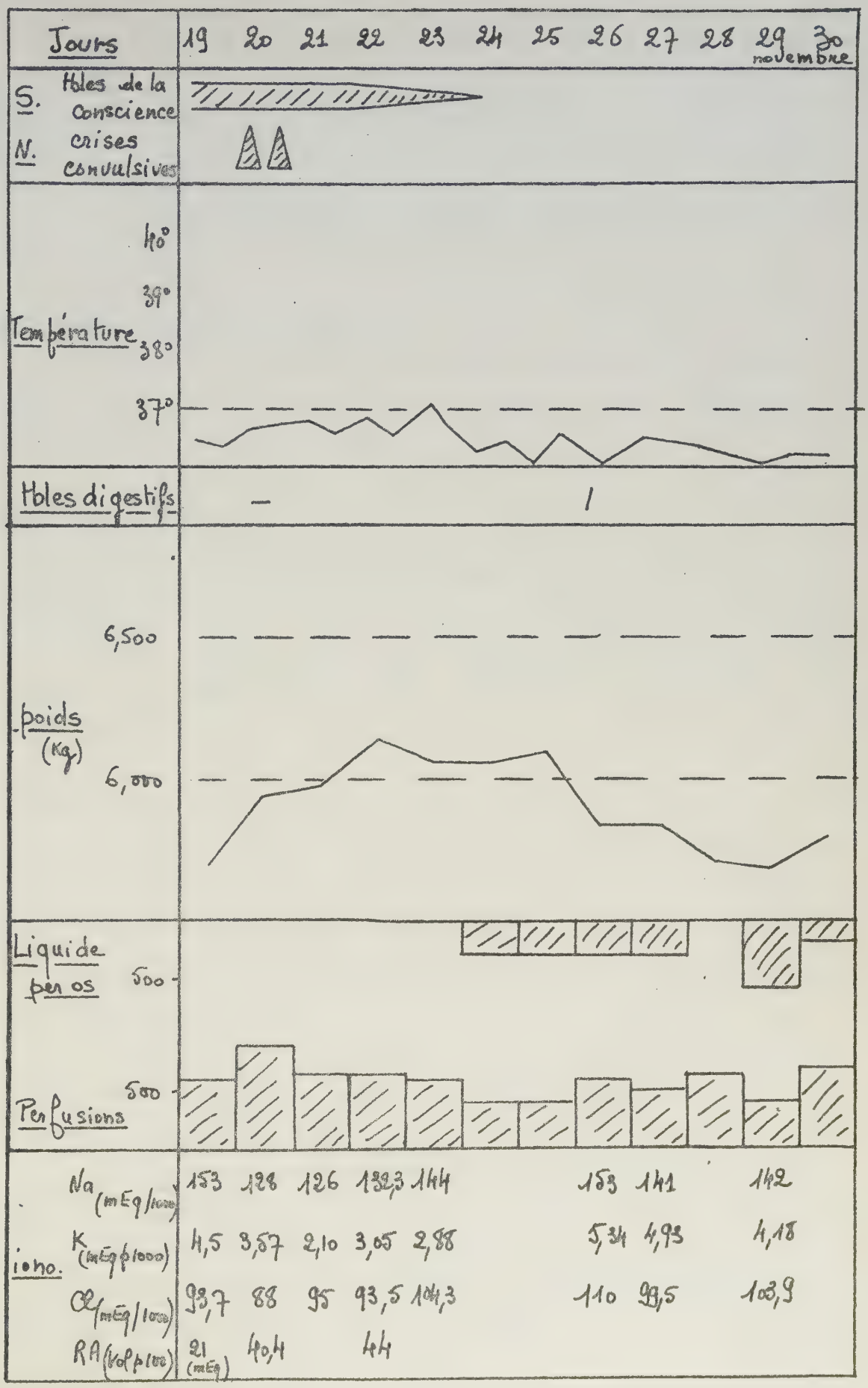
Jours
19 20 21 22 23 24 25 26 27 28 29 30
novembre
S. Troubles de la conscience
N. crises convulsives
Température
40°
39°
38°
37°
Troubles digestifs
poids (Kg)
6,500
6,000
Liquide per os
500
Perfusions
500
Na (mEq/1000)
153 128 126 132,3 144 153 141 142
K (mEq/1000)
4,5 3,57 2,10 3,05 2,88 5,34 4,93 4,18
Cl (mEq/1000)
93,7 88 95 93,5 104,3 110 99,5 103,9
RA (vol/p100)
21 (mEq) 40,4 44
iono.

Go.... Sophie

OBSERVATION n° 9

PE... Christine - 6 mois (née le 21.7.65)

Antécédents personnels et familiaux

Sans particularités. Accouchement normal à 8 mois. Poids de naissance : 2,800 kg. Nourrie au sein pendant un mois. Développement psycho-moteur apparemment normal.

Affection actuelle

Episode infectieux fébrile (T = 39°6) ayant débuté le 8 janvier 1966, accompagné d'une diarrhée et d'une anorexie. Un traitement antibiotique est institué. Le lendemain, chute de la fièvre mais persistance des troubles intestinaux accompagnés de vomissements. Quatre jours plus tard, aggravation de l'état général de l'enfant avec nouvelle poussée thermique à 40°.

A l'entrée le 12 janvier 1966

L'enfant pâle, comateux, fébrile (T = 38°7), pesant 5,05 kg, présente des signes importants de déshydratation : globes oculaires hypotoniques, pli cutané persistant, muqueuse buccale sèche, fontanelle déprimée.

L'examen montre une hépatomégalie, une tachycardie ; il n'y a aucun signe pulmonaire.

Immédiatement sont injectés, dans une veine épicrânienne, 100 cc de soluté glucosé et 40 cc de sérum physiologique. On note une amélioration notable de l'enfant qui sort du coma.

Une perfusion intraveineuse est ensuite rapidement mise en place ; elle comprend 100 cc de sérum bicarbonaté, puis 500 cc de soluté glucosé isotonique et enfin 250 cc de soluté salé isotonique.

Dans la nuit, après trois heures de perfusion, apparaissent des convulsions généralisées avec hyperthermie à 40° qui cèdent après

l'injection intra-musculaire de 2 cg de Gardénal et un suppositoire d'aspirine.

Quelques heures plus tard, apparition d'une hémorragie digestive pour laquelle est prescrit de la vitamine K 1.

Les convulsions réapparaissent deux heures plus tard et persistent malgré l'injection de fortes doses de phénergan (10, 5 mg) et de largactil (12,5 mg).

Le lendemain matin, l'enfant reste très pâle, vomit du sang en permanence et reste en état de mal convulsif avec mouvements cloniques des membres supérieurs et plafonnement des yeux.

On note une prise de poids de 500 g pour les dix dernières heures, mais l'enfant reste très déséquilibré sur le plan ionique avec hypernatrémie à 172 mEq p 1000 (la veille au soir celle-ci était à 166 mEq p 1000).

Une ponction lombaire amène une amélioration : les convulsions cessent, mais l'enfant garde une hypotonie du côté droit avec aréflexie et mouvements oculaires anormaux. La cytochimie de la ponction lombaire montre une albumine à 0,40 g et 2,4 éléments par mm3.

Dans la matinée, l'enfant est tachycardique, on note une hépatomégalie débordant de deux travers de doigt le rebord costal et un encombrement trachéo-bronchique. Sont prescrits alors une demi ampoule de cédilanide, 5 mg de Largactil et 500 cc de soluté glucosé isotonique pour abaisser la natrémie.

Au cours de l'après-midi, amélioration notable de l'enfant qui reste cependant pâle et anurique.

L'analyse cytochimique des urines est en faveur d'une néphrite fonctionnelle secondaire à la déshydratation (albumine 1 g, nombreux cylindres granuleux et hyalins).

La réhydratation par voie parentérale est poursuivie, puis à partir du 5ème jour, on lui substitue une alimentation orale à base de carottes.

L'enfant reste subcomateux avec persistance des signes neurologiques et hypotonie à droite.

Le 5ème jour, une ponction exploratrice de l'espace sous-dural ramène du côté droit 5 cc de liquide hémorragique contenant 4 g d'albumine et 120 éléments à prédominance lymphocytaire.

Reprise de la diurèse 140 cc, mais natridiurèse très faible 1,69 mEq par 24 heures.

Le 10ème jour : Amélioration de l'état général avec courbe pondérale croissante. Cependant l'enfant reste somnolent, grognon et pleure dès qu'on l'approche.

Les ponctions sous-durales sont répétées tous les deux jours. Le liquide devient de plus en plus abondant et hyperalbumineux.

Un fond d'oeil se révèle normal. Un électro-encéphalogramme montre un tracé très lent dans son ensemble.

Quelques jours plus tard, l'enfant présente une intolérance gastrique avec vomissements fréquents et s'observe alors une chute pondérale de 600 g en 5 jours.

Une radiographie du crâne après injectiond'air dans l'espace sous-dural montre une poche très importante avec décollement total du cerveau et communication des deux côtés.

En raison de cet hématome important et récidivant, en raison de même des perturbations psychiques de l'enfant, de la persistance d'une asymétrie du tonus, d'un électro-encéphalogramme perturbé, l'enfant est confié au Docteur LAPRAS en vue d'une exérèse chirurgicale de son hématome.

COMPTE-RENDU OPERATOIRE

4 février : évacuation d'un hématome sous-dural droit.

- volet fronto-temporal droit
- lambeau dural à charnière postérieure
- cerveau non atrophique

- évacuation d'un hématome et exérèse d'un très mince feuillet pariétal

Fermeture étanche de la dure-mère

Réapplication du volet

Fermeture des plans superficiels.

25 février : Exérèse complète de la poche d'une collection sous-durale fronto-pariétale gauche.

Grand lambeau fronto-pariétal gauche.

Taille d'un lambeau dural à pédicule supérieur. Il existe une collection sous-durale renfermant un liquide xanthochromique refoulant le cerveau à plus de 2 cm de la dure-mère.

Exérèse complète des deux parois de la poche libérant ainsi le cortex.

Suture durale.

Volet fixé.

Suture du lambeau superficiel en deux plans.

Un mois en demi après l'intervention (14.4.66), l'enfant est revu à la consultation. Son état général est bon, sa courbe pondérale croissante (1 kg depuis l'intervention). Il est très agité. L'examen montre la persistance d'une hypotonie généralisée avec une maladresse du membre supérieur droit et des mouvements de type athétosique aux deux membres supérieurs.

Revu le 23 mars 1967 : bon état général. Commence à marcher seule, ne parle pas encore.

Electro-encéphalogramme normal.

En résumé

Enfant de 6 mois, sans antécédent pathologique notable, qui a présenté à la suite d'une gastro-entérite d'origine indéterminée, une deshydratation aiguë sévère .

Hypernatrémie ayant persisté 5 jours; troubles de la conscience; hypotonie à droite.

Albuminorachie à 0,40 g p 1000.

Hématome sous-dural bilatéral diagnostiqué dès le 4ème jour.

Evacuation de l'hématome à droite.

Exérèse complète de la poche à gauche.

Suites opératoires simples.

Séquelles : retard psycho-moteur certain, persistance d'une hypotonie généralisée avec maladresse du membre supérieur droit.

Date	15.1.66	19.1.66	27.1.66	29.1.66	1.2.66
Volume D	5 cc	5 cc	20 cc		30 cc
Volume G	0	10 cc	15 cc	40 cc	30 cc
Albumine D	4 g/l	2,40 g/l	5,50 g/l		2,50 g/l
Albumine G			4 g/l	2,5 g/l	3,75 g/l
Cytologie D Lympho.	70 %	60 %	90 %		35 %
Cytologie D	120 élts	371 élts	196 élts		104 élts
Cytologie D Poly.	30 %	40 %	10 %		65 %
Cytologie G Lympho.		55 %	90 %	85 %	45 %
Cytologie G		289 élts	260 élts	70 élts	88 élts
Cytologie G Poly.		45 %	10 %	15 %	55 %
Bactériologie	négative		négative	négative	négative

Pe.... Christine (Observation 9)

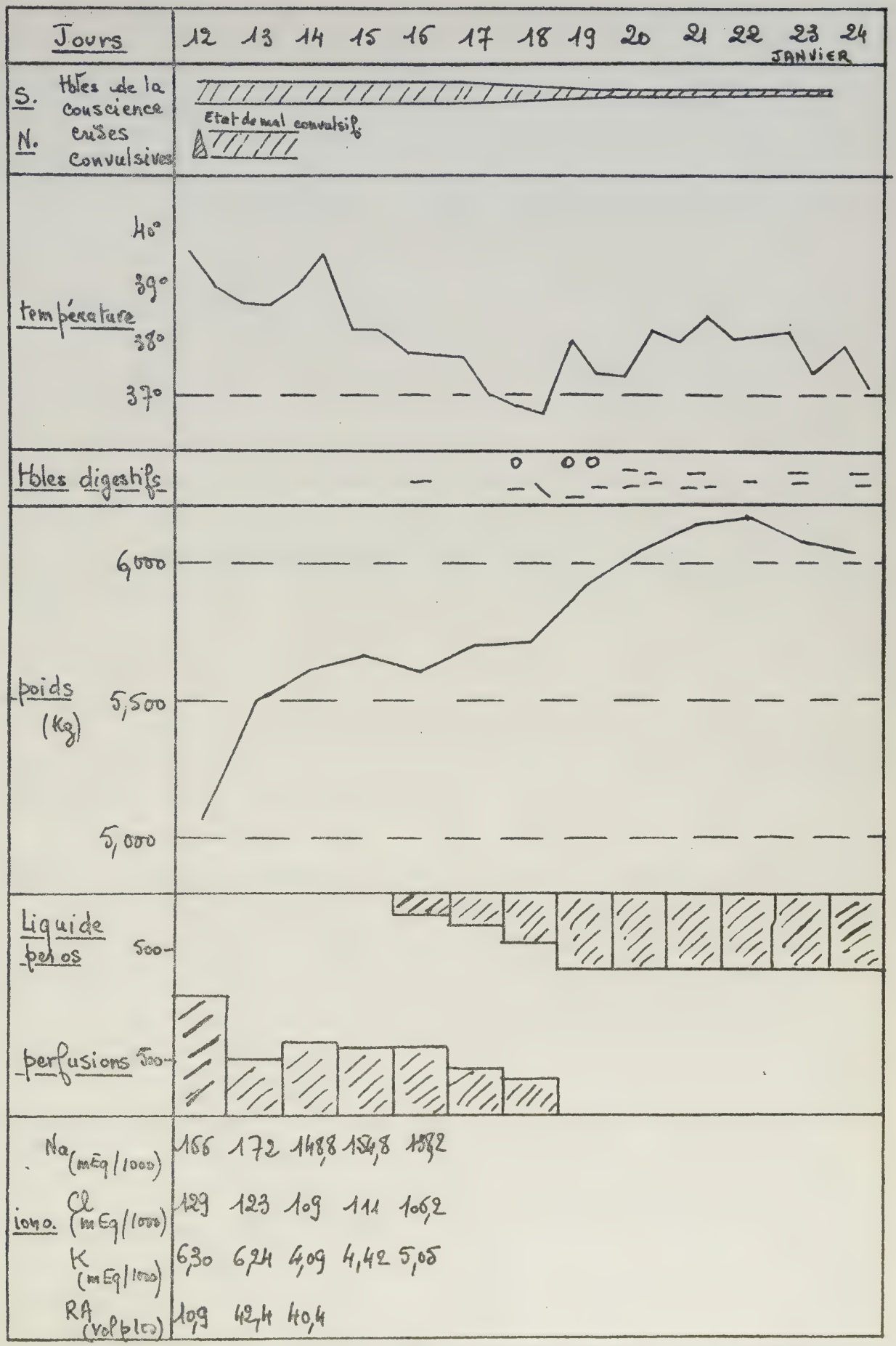

Pe... CHRISTINE

OBSERVATION n° 10

OH... Catherine - 9 mois 1/2 (Née le 2.6.65)

Antécédents personnels et familiaux

Accouchement par césarienne à terme. Inhalation de liquide méconial. Réanimation laborieuse. Poids de naissance : 2,700 kg.

Pendant les huit premiers jours, crises répétées avec rougissement du visage et sorte de gloussements.

Pendant les premiers mois, troubles digestifs avec vomissements.

Retard psycho-moteur certain (QI à 76 le 14 mars 1966), retard qui porte essentiellement sur la motricité : l'enfant ne se tient pas encore assis.

Affection actuelle

Adénoïdite avec état fébrile à 38°, 39° depuis 36 heures. Aggravation ce jour avec hyperthermie à 39°5 et crise convulsive Bravais-jacksonnienne de l'hémicorps gauche.

Entrée à la Clinique Médicale Infantile du C. H. U. de Dijon le 19.3.66

L'enfant pèse 7,350 kg (- 6 %) et mesure 68 cm (- 4,5 %) ; il est fébrile (T = 39°), il présente des convulsions de type Bravais-jacksonnienne, une hémiplégie gauche séquellaire avec état comateux.

Il est mis sous perfusion : celle-ci comprend 500 cc de soluté glucosé à 10 % auxquels sont ajoutés des antibiotiques.

Il reçoit 6 mg de Phénergan, 6 mg de Largactil par voie intramusculaire, 1/2 mg de Valium par voie intra-veineuse pour calmer ses convulsions.

Un bilan électrolytique montre une natrémie sensiblement normale à 147 mEq p 1000. La calcémie est normale, 104 mg.

Une ponction lombaire ramène un liquide eau de roche qui contient 0,10 g p 1000 d'albumine et 2 éléments par mm3.

Une ponction sous-durale se révèle négative.

Le lendemain

L'enfant reste toujours comateuse et hémiplégique, il est apyrétique (T = 37°4), son poids a augmenté de 100 g.

La perfusion est poursuivie ; elle comprend un litre de soluté glucosé à 10 %, des antibiotiques, 10 cc de NaCl à 20 %, 10 mEq de KCl, du calcium, des vitamines et 1 g de Lucidril.

Une nouvelle ponction sous-durale est encore négative.

Les jours suivants

L'enfant reste dans le coma pendant trois jours, puis reprend peu à peu conscience. Après une poussée fébrile à 38°6 le 3ème jour, il redevient apyrétique. Sa courbe de poids est stationnaire.

Un fond d'oeil est normal, le thromboélastogramme donne un tracé dans les limites de la normale. Aucun traitement anticoagulant n'est entrepris.

Les perfusions sont poursuivies jusqu'au 7ème jour, puis l'enfant reçoit chaque jour 6 biberons de 150 g (lait pennac 1/2 écrémé).

Le premier tracé électro-encéphalographique montre des signes de souffrance diffuse avec nette prédominance du côté droit, rythme très lent 1 à 3 cycles par seconde.

Le 8ème jour

L'enfant est traité par des corticoïdes à hautes doses (hydrocortisone 140 mg).

Sur le plan clinique, son état s'est amélioré : sa conscience est normale, il récupère peu à peu la motricité du membre inférieur gauche et du membre supérieur gauche, avec cependant une récupération plus lente du membre supérieur pour lequel les mouvements fins de préhension ne sont toujours pas réapparus.

Le 11ème jour

L'exploration de l'espace sous-dural met en évidence l'existence d'un hématome sous-dural bilatéral.

Le 12ème jour

Un nouvel électro-encéphalogramme se révèle sans grand changement.

Une sous-durographie après injection d'air montre un épanchement très étendu à gauche.

Les ponctions sont répétées au rythme de 2 à 3 par semaine.

Le 19ème jour

Un électro-encéphalogramme montre une nette amélioration avec rythme de 4 à 5 cycles par seconde, un peu plus ample et parfois lent à droite, surtout à l'endormissement. On diminue, à partir de ce jour, l'hydrocortisone.

L'enfant voit son état général s'améliorer : il a récupéré la motricité de ses deux membres, la courbe pondérale après quelques pics est croissante, le dernier tracé électro-encéphalographique est normalisé.

Cependant les ponctions sous-durales du côté droit ramènent un liquide toujours abondant (30, 60 et 50 cc). L'enfant est alors confié au neuro-chirurgien en vue d'une exérèse de son hématome.

L'intervention a lieu le 29 avril 1965. L'enfant décède brutalement le jour même sans doute d'insuffisance surrénale aiguë par privation d'hydrocortisone.

L'examen anatomique de l'encéphale montre, outre de multiples malformations, une agénésie du corps calleux.

En résumé

Enfant de 9 mois 1/2, réanimé à la naissance et montrant un retard psycho-moteur. Il a présenté, à la suite d'un épisode fébrile avec adénoïdite , des crises de type Bravais-jacksonnienne de l'hémicorps gauche, avec hémiplégie gauche séquellaire, suivie d'un coma prolongé pendant 5 jours.

Hématome sous-dural diagnostiqué le 11ème jour par la ponction.

Hématome important et récidivant nécessitant l'intervention chirurgicale. Décès post-opératoire.

Date		19.3.66	20.3.66	29.3.66	31.3.66	2.4.66	4.4.66	7.4.66
Volume cc	D	0	0	0			10	0
	G	0	0	20	40	40	50	40
Albumine g/l	D						8	
	G			8		6,75	10	
Cytologie D	Lympho.							
	Poly.							
Cytologie G	Lympho.			70 % 30 élts	70 % 30 élts	86 % 68 élts		
	Poly.			30 %	30 %	14 %		
Bactériologie					négative	négative		

Oh..... Catherine

9.4.66	11.4.66	13.4.66	15.4.66	18.4.66	21.4.66	23.4.66	25.4.66	26.4.66
10 50	30 20	20 40	10 40	30 60	30 30	30 0	60 0	50 0
3 8		1,6 4,2	7 6		 12			
65 % 6 élts 35 %		40 % 53 élts 60 %	70 % 48 élts 30 %					
80 % 18 élts 20 %		40 % 164 élts 60 %	80 % 58 élts 20 %		44 % 266 élts 56 %			
G négat. D entéro coques		négat.	G staph. non path. D négat.		négative			

(Observation 10)

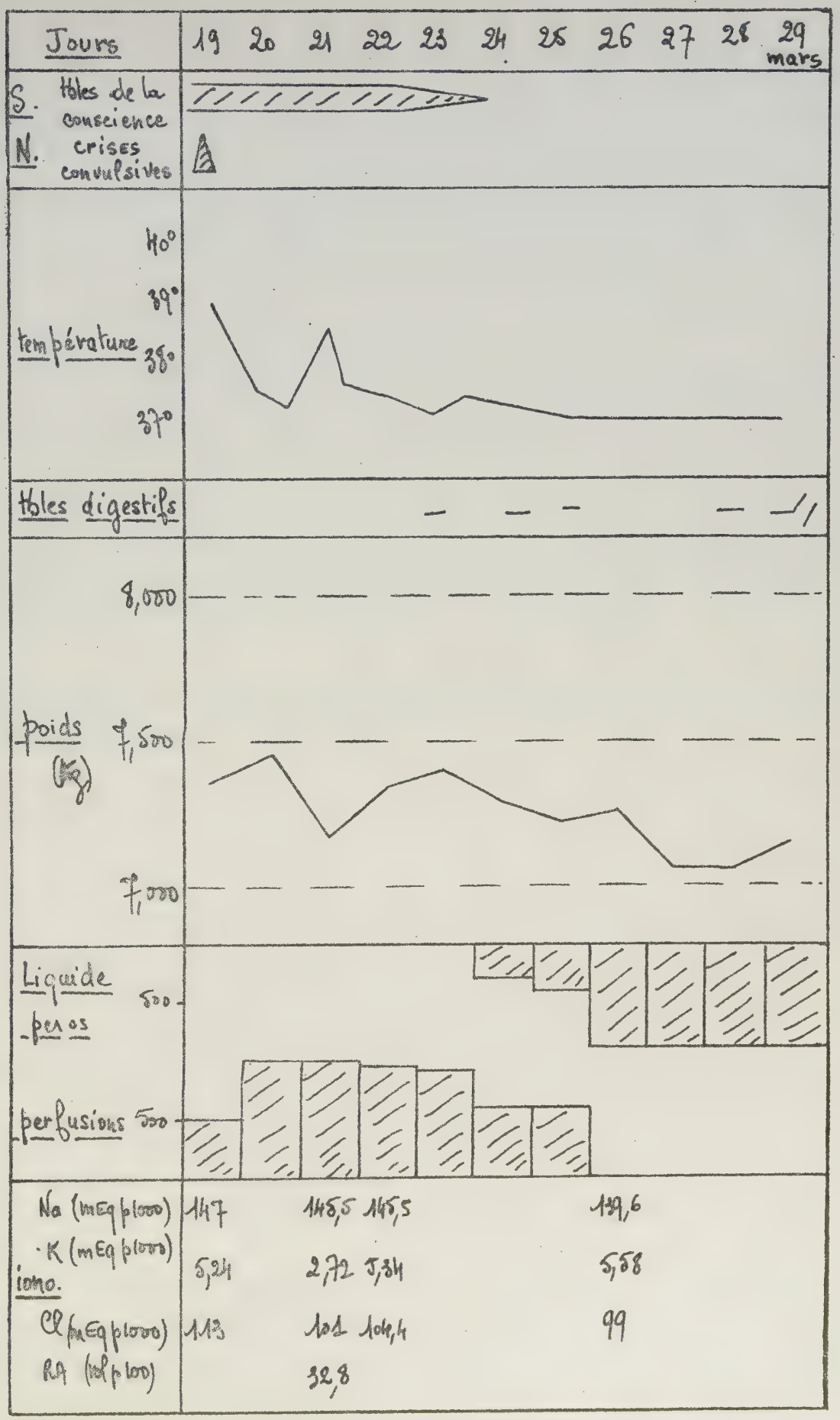

OH.... Catherine.

OBSERVATION n° 11

FO... Laurette - 5 mois (née le 1.11.65)

Antécédents personnels et familiaux

Accouchement à 8 mois 10 jours. Réanimation à la naissance de durée non précisée. Poids de naissance : 2,300 kg.

Affection actuelle

Depuis le 4 avril 1966, l'enfant présente une broncho-pneumopathie aiguë avec fièvre (38°7), toux, dyspnée, cyanose. Le jour de son hospitalisation, apparition de vomissements.

Entrée dans le service de Clinique Médicale Infantile du C. H. U. de DIJON dans la nuit du 5 au 6 avril 1966.

L'enfant pèse 4,530 kg (- 13 %) et mesure 58 cm (-10 %) ; il ne présente pas de fièvre (T = 38°8), il est pâle, cyanosé et montre une polypnée importante.

L'examen révèle, à l'auscultation pulmonaire des râles diffus dans les deux champs pulmonaires, des signes de défaillance cardiaque avec tachycardie à 160, hépatomégalie, des signes neurologiques : torpeur et hypotonie très marquée.

Par ailleurs, il existe une hypotrophie considérable et un rachitisme majeur avec crâniotabès et chapelet costal.

Une radioscopie révèle un cul-de-sac pleural sombre et une opacité du lobe moyen droit. Une ponction de plèvre est alors pratiquée et ramène 10 cc de liquide séro-fibrineux.

L'enfant est placé rapidement sous oxygène qu'il supporte assez mal.

Une perfusion intra-veineuse lente est installée, comprenant 750 cc de soluté glucosé à 10 %, des antibiotiques et 5 mg de solumédrol.

Un bilan électrolytique montre une hypernatrémie à 163 mEq p1000

et une acidose (avec RA à 27 vol p 100 et pH à 7,15).

Au cours de la nuit, la fièvre monte à 38°6, l'enfant s'agite ne supportant pas l'oxygène.

Le matin vers 7 heures, on note une hyperthermie à 40°7. L'enfant est très cyanosé et présente un encombrement bronchique important.

Deux heures plus tard, il est en état de mal convulsif qui va se prolonger durant 48 heures ; l'injection de 5 mg de largactil-phénergan par voie intra-musculaire, l'injection de 3 mg puis 8 mg, puis 5 mg de valium par voie intra-veineuse, n'amenant qu'un arrêt passager des crises.

Un nouveau bilan électrolytique montre une natrémie normale 142 mEq p 1000.

Une ponction lombaire ramène un liquide faiblement hémorragique, eau de roche après centrifugation dont la cytochimie est normale.

Le lendemain

La fièvre a chuté (36°7), l'enfant a repris du poids (200 g). Il persiste cependant un état de mal convulsif avec essentiellement clonies du membre supérieur gauche qui nécessite l'administration de 15 mg de largactil et 15 mg de phénergan.

Devant la persistance des clonies du membre supérieur gauche, on pratique une pneumo-encéphalographie qui n'amène aucune amélioration.

Sur le plan respiratoire, par contre, l'amélioration est notable. La cyanose a pratiquement disparu. Il persiste une dyspnée.

Les perfusions intra-veineuses sont poursuivies aux mêmes doses. On y adjoint du calcium, 7 mEq de KCl et 3,5 cc de NaCl à 20 %.

Une nouvelle ponction lombaire ramène un liquide hémorragique. On pratique une ponction ventriculaire droite pour éliminer une hémorragie méningée.

Une numération globulaire montre une légère anémie à 3 700 000. L'examen cytochimique des urines est en faveur d'une néphrite fonctionnelle avec 3,50 g p 1000 d'albumine et quelques cylindres granuleux.

Les jours suivants

Les clonies du membre supérieur gauche persistent une journée, puis fait suite un état comateux pendant 48 heures. On poursuit l'administration quotidienne de 15 mg de largactil et 15 mg de phénergan durant quatre jours.

L'amélioration des signes respiratoires se poursuit. La courbe de poids reste stationnaire. L'enfant est apyrétique.

Les perfusions sont poursuivies aux mêmes doses pendant 6 jours. Dès le 4ème, on alimente l'enfant en lui donnant 4 biberons de 20 g d'eau sucrée.

Le 7ème jour

Les perfusions sont abandonnées. L'enfant reçoit 7 biberons de 100 g de lait Alma 16 %, additionné de carottes.

Le 9ème jour

Une électro-encéphalographie montre un tracé ralenti dans son ensemble et asymétrique avec des signes de souffrance cérébrale plus marqués à droite.

Le 12ème jour

Une ponction sous-durale ramène 30 cc à gauche et 1 cc à droite de liquide xanthochromique.

Les ponctions sont répétées au rythme de 2 à 3 par semaine. On assiste à une amélioration de l'état général : l'appétit revient, la courbe pondérale est ascendante. De plus, l'enfant s'éveille sur le plan psycho-moteur.

Un nouvel électro-encéphalogramme fait le 2 mai 1966 montre des pointes ondes à droite et font suspecter une comitialité antérieure ou séquellaire.

L'enfant est mis au Keneuron (30 gouttes par jour).

Des tests psychologiques montrent un QD à 70. Il existe donc un retard de développement certain, dû sans doute, pour une grande part,

au contexte familial et secondairement à la maladie (à noter qu'il existait un retard psycho-moteur à l'entrée. En effet l'enfant âgé de 5 mois suivait à peine du regard et ne prenait pas les objets qu'on lui tendait).

Un électro-encéphalogramme réalisé 15 jours plus tard (18 mai) ne montre pas de grand changement.

Ce jour, l'enfant sort contre avis médical et n'a jamais été revu.

En résumé

Enfant de 5 mois, réanimé à la naissance, sans antécédent pathologique, présentant un retard psycho-moteur.

Hospitalisé pour une broncho-pneumopathie aiguë dyspnéisante, il présente une déshydratation avec des signes neurologiques : hypotonie, état de mal convulsif ayant résisté à toutes les thérapeutiques sédatives (association largactil, phénergan, valium, encéphalographie gazeuse), coma prolongé pendant 5 jours.

Il existe une hypernatrémie à 163 mEq, une acidose majeure, la déshydratation avec hémoconcentration paraissant dûe en partie à l'hyperthermie, en partie à la polypnée.

Cette déshydratation a eu pour conséquence un hématome sous-dural diagnostiqué au 12ème jour.

Séquelles : 1) comitialité

2) Aggravation du retard psycho-moteur.

Date	17.4.66	19.4.66	21.4.66	26.4.66	28.4.66	4.5.66	9.5.66	11.5.66	13.5.66	16.5.66
Volume cc D	1	0	quelques gouttes	0	2	quelques gouttes	0	0	0	0
Volume cc G	30	20	20	30	15	15	10	15	15	sang
Albumine D	1,2 g/l									
Albumine G	2,5 g/l		3,5 g/l							
Cytologie D Lympho.	60 %									
Cytologie D	40 élts									
Cytologie D Poly.	40 %									
Cytologie G Lympho.	55 %		60 %							
Cytologie G	12 élts		16 élts							
Cytologie G Poly.	45 %		40 %							
Bactériologie	négative		négative							

Fo.... Laurette (Observation 11)

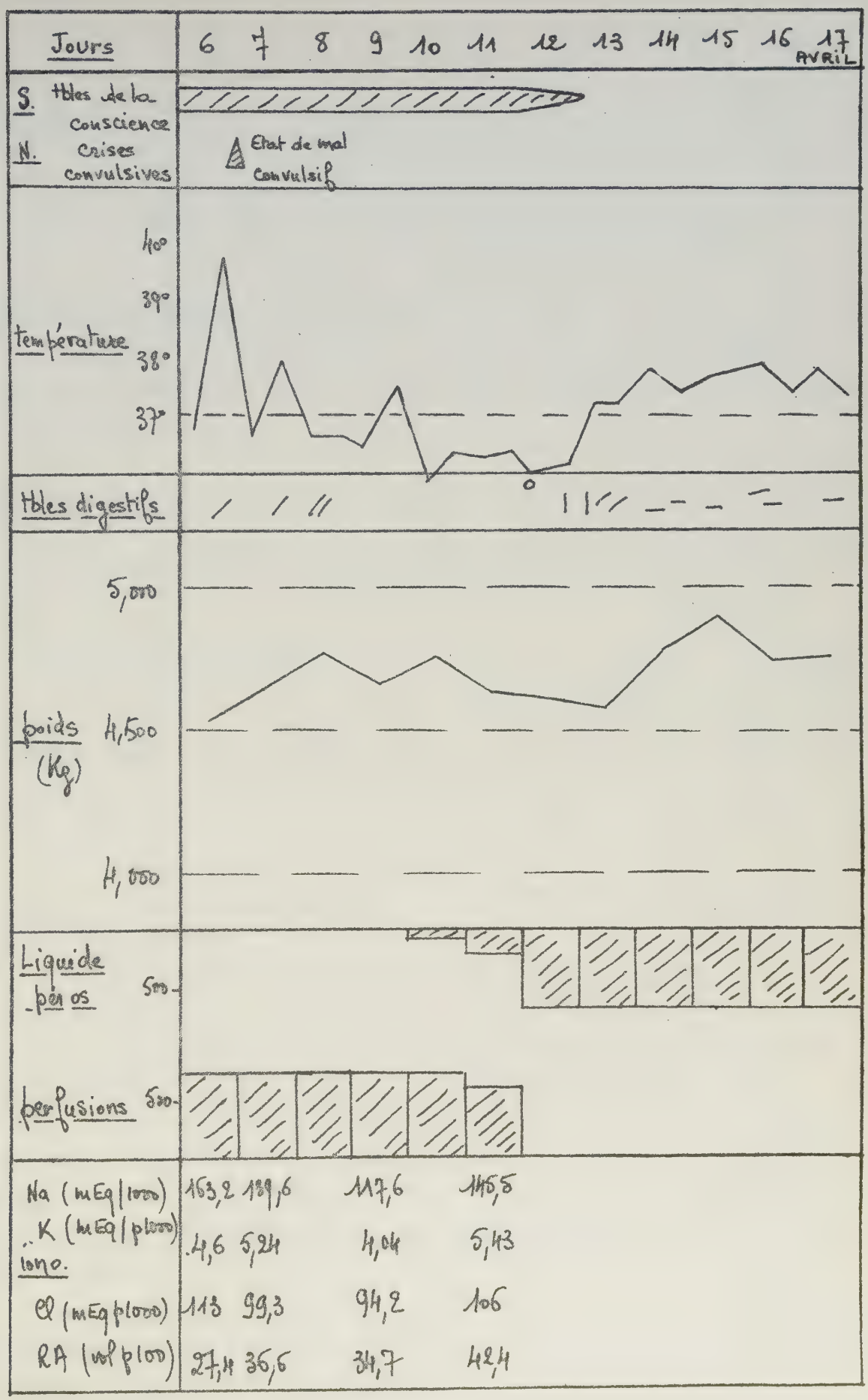
Jours
6 7 8 9 10 11 12 13 14 15 16 17 AVRIL
S. tbles de la conscience
N. crises convulsives
Etat de mal convulsif
température
40°
39°
38°
37°
tbles digestifs
poids (Kg)
5,000
4,500
4,000
Liquide per os
500
perfusions
500
Na (mEq/1000)
K (mEq/1000)
Iono.
Cl (mEq/1000)
RA (mol/1000)
163,2 139,6 117,6 115,5
4,6 5,24 4,04 5,43
113 99,3 94,2 106
27,4 36,6 34,7 42,4

Fo.... Laurette.

OBSERVATION n° 12

HO... Luc - 6 mois (né le 4 octobre 1965)

Antécédents personnels et familiaux

Jumeau né prématurément à 7 mois 1/2. Poids de naissance : 2,250 kg. Accouchement normal par le siège. Développement psycho-moteur apparemment normal.

Affection actuelle

Gastro-entérite modérée ayant débuté le 15 avril 1966, sans température et qui s'est aggravée quatre jours plus tard.

A l'entrée le 19 avril 1966

L'enfant pèse 6,600 kg (poids du mois précédent : 6,430 kg), il est fébrile (T = 39°), très agité, mais sa conscience semble normale. Il présente des signes de déshydratation : globes oculaires hypotoniques, muqueuse buccale sèche, pli cutané persistant, fontanelle déprimée.

Les réflexes ostéo-tendineux sont présents et symétriques. A noter une légère raideur méningée.

L'auscultation pulmonaire est normale. Tachycardie. Les tympans sont normaux.

Un bilan électro-lytique montre une hypernatrémie à 161 mEq p 1000.

Une ponction lombaire ramène un liquide clair eau de roche qui contient 0,20 g p 1000 d'albumine et 0,6 éléments par mm3.

Une perfusion intra-veineuse est installée : elle comprend 1200 cc de soluté glucosé hypertonique à 10 % auxquels sont ajoutés 26 mEq de KCl, 7 cc de NaCl à 20 % (soit 24,5 mEq), des vitamines B et C et du calcium. Des antibiotiques sont prescrits par voie orale ainsi qu'un sédatif.

Le lendemain, l'état général de l'enfant s'améliore avec reprise pondérale de 600 g et chute de la température (37°). Les selles sont toujours

diarrhéiques, l'enfant urine peu.

Un nouveau bilan électro-lytique se révèle normal.

L'analyse cytochimique des urines (albumine 0,50 g) et l'oligurie sont en faveur d'une néphrite fonctionnelle.

Coproculture négative.

Un bilan phosphocalcique montre une hypocalcémie à 92 mg avec des phosphatases alcalines à 12,5 unités Bodansky.

La réhydratation par voie intra-veineuse est poursuivie, complétée par une transfusion de 125 cc de sang et d'une alimentation orale à base de carottes.

Le 3ème jour, en raison de l'amélioration de l'état de l'enfant et de la bonne tolérance digestive, les perfusions sont abandonnées.

Le 8ème jour, devant une courbe pondérale stationnaire, l'apparition d'une anorexie accompagnées de vomissements, et de troubles caractériels (l'enfant est grognon et pleure souvent), une exploration de l'espace sous-dural est pratiquée et ramène à droite 20 cc de liquide hémorragique qui contient 4 g p1000 d'albumine et 138 éléments par mm3 à prédominance lymphocytaire.

Des ponctions sous-durales évacuatrices sont alors pratiquées tous les deux jours. Un électro-encéphalogramme au 12ème jour se révèle normal.

Après un mois d'évolution, l'enfant est en excellent état général, sa courbe pondérale croit progressivement, il a bon appétit, les ponctions espacées ne ramènent que quelques cc de liquide.

L'enfant est rendu à ses parents.

Quinze jours plus tard, une nouvelle exploration de l'espace sous-dural est négative aussi bien à droite qu'à gauche.

L'enfant est revu six mois plus tard. Développement psycho-

moteur normal. Electro-encéphalogramme normal. Quotient de développement : 116.

En résumé

Enfant de 6 mois, sans antécédent pathologique qui a présenté, à la suite d'une gastro-entérite d'origine indéterminée, une déshydratation : hypernatrémie, néphrite fonctionnelle avec oligurie et albuminurie.

Légère amélioration dans les premiers jours, mais le 5èmejour apparition d'anorexie, de vomissements, de troubles caractériels qui font suspecter un hématome sous-dural.

Albuminorachie à 0,20 g.

Epanchement bilatéral confirmé par la ponction le 8ème jour.

Ponctions évacuatrices.

Pas de séquelles.

Date		26.4.66	27.4.66	30.4.66	2.5.66	10.5.66	12.5.66	14.5.66	30.5.66
Volume	D	20 cc	10 cc	5 cc	-	-	-	-	-
	G	-	-	20 cc	4 cc	20 cc	quelques gouttes	quelques gouttes	quelques gouttes
Albumine	D	4 g/l	6 g/l						
	G								1 g/l
Cytologie	D Lympho.	72 %	60 %						
	D	138 élts	95 élts						
	D Poly.	28 %	40 %						
	G Lympho.								80 %
	G								4 élts
	G Poly.								20 %
Bactériologie		négative	négative						négative

Ho... Luc (Observation 12)

Jours	19	20	21	22	23	24	25	26	27	28	29	30	1 MM
Signes Nerveux	troubles caractériels												
température (40° / 39° / 38° / 37°)													
tbles digestifs	I	II	/	o	--	-/	-	-	-	o	o	-	o
poids (kg) (7,500 / 7,000)													
Liquide per os (500)													
perfusions (500)													

Na (mEq p1000)	161,7	145,5	149	139,6
K (mEq p1000)	3,98	3,56	3,66	4,95
Cl (mEq p1000)	119	109,2	109	103
RA (vol %)	44,3	36,6		

ionо.

o vomissement
I diarrhée
/ selle normale ou subnormale

LÉGENDE

Ho.... Luc

OBSERVATION n° 13

MO... Franck - 2 mois (né le 11.2.67)

Antécédents personnels et familiaux

Accouchement normal à terme. Poids de naissance : 3,520 kg. Développement psycho-moteur apparemment normal.

Affection actuelle

Depuis le 17 avril, l'enfant présente une diarrhée accompagnée de vomissements.

A l'entrée dans le service de Clinique Médicale Infantile du C. H. U. de DIJON le 18 avril 1967

L'enfant fébrile à 39°2, pesant 5,300 kg (- 20 %) et mesurant 60,5 cm (+ 2 %) -perte de 100 g environ-, présente une discrète déshydratation : globes oculaires légèrement hypotoniques, fontanelle un peu déprimée, muqueuse buccale sèche.

Mis à part une agitation assez importante, le reste de l'examen somatique est normal.

Le bilan électrolytique montre une hypernatrémie à 150,4 mEq p 1000, une acidose avec réserve alcaline à 11,45 mEq p 1000.

Une numération formule montre une anémie à 3 800 000.

L'enfant reçoit une alimentation orale à base de carottes et Dextrine maltose à 5 % (6 biberons de 130 g) et des antibiotiques.

Le lendemain, l'enfant a repris du poids (240 g), la fièvre a chuté (37°6).

On poursuit l'alimentation parentérale.

Le 4ème jour

Rechute de la déshydratation avec chute pondérale de 300 g et persistance de la diarrhée.

Un nouveau bilan électrolytique montre une hypernatrémie

persistante à 152,8 mEq p 1000.

Une perfusion intra-veineuse est installée : elle comprend 900 cc de soluté glucosé isotonique à 5 %, 15 cc de lactate de potassium, du calcium, des vitamines et des antibiotiques.

Une ponction lombaire ramène un liquide clair eau de roche dont la cytochimie est normale.

Devant des crises de plafonnement des yeux apparues ce jour et la déshydratation avec hypernatrémie persistante, une exploration sous-durale est pratiquée ; elle ramène 20 cc d'un liquide hémorragique contenant 216 éléments à prédominance polynucléaire.

Le 5ème jour

L'état de l'enfant est stationnaire, on poursuit l'alimentation parentérale.

Les jours suivants, l'état général du nourrisson s'améliore avec courbe pondérale ascendante, apyrexie, selles normales, comportement normal également.

L'alimentation à base de carottes est reprise.

Le 15ème jour, un électro-encéphalogramme montre un tracé de sommeil profond, avec un rythme de 3 à 4 cycles par seconde, paraissant parfois plus lent et plus ample à gauche.

Les ponctions sous-durales pratiquées les 9ème, 15ème jours ramènent une faible quantité de liquide.

L'enfant quitte le service le 6 mai en bon état général.

Il est revu trente jours plus tard à la consultation, une exploration sous-durale montre l'assèchement total de l'hématome.

En résumé

Enfant de 2 mois, sans antécédent pathologique, qui a présenté au cours d'une gastro-entérite une déshydratation aiguë (hypernatrémie pendant 4 jours, acidose, crises de plafonnement des yeux).

Epanchement sous-dural diagnostiqué le 5ème jour.

Assèchement par ponctions évacuatrices.

Date	21.4.67	22.4.67	26.4.67	2.5.67
Volume D		4 cc	quelques gouttes	
Volume G	20 cc	2 cc	10 cc	
Albumine D				
Albumine G	2,40 g/l		3 g/l	6 g/l
Cytologie D Lympho.				
Cytologie D Poly.				
Cytologie G Lympho.	20 %		70 %	40 %
Cytologie G	216 élts		100 élts	92 élts
Cytologie G Poly.	80 %		30 %	60 %
Bactériologie	Cocci gram +		négative	négative

Mo... Franck (Observation 13)

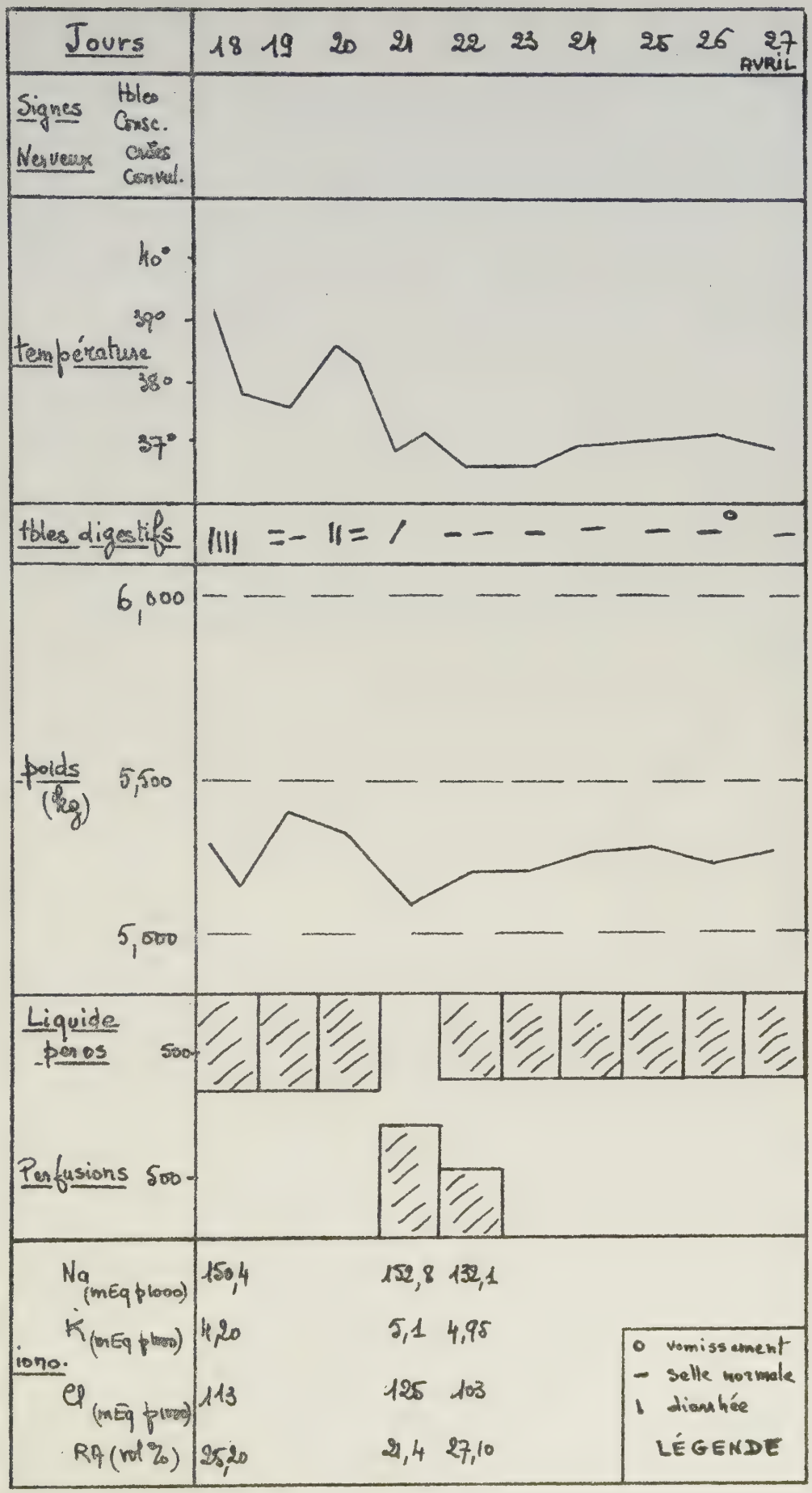
Jours
18 19 20 21 22 23 24 25 26 27 AVRIL
Signes Nerveux
Tbles Consc.
Crises Convul.
40°
39°
température
38°
37°
tbles digestifs
6,000
poids (kg)
5,500
5,000
Liquide poros
500
Perfusions
500
Na (mEq p1000)
150,4
152,8
132,1
K (mEq p1000)
4,20
5,1
4,95
iono.
Cl (mEq p1000)
113
125
103
RA (vol %)
25,20
21,4
27,10
o vomissement
– selle normale
1 diarrhée
LÉGENDE

Mo ..... Franck

III - COMMENTAIRE DE CES OBSERVATIONS

A - ETIOLOGIE ET HYPOTHESES PATHOGENIQUES

Age et sexe

Les hématomes sous-duraux se rencontrent avec le maximum de fréquence au cours de la première année de la vie, dans les neuf premiers mois selon la majorité des auteurs : par exemple 5 semaines à 11 mois pour les quinze observations colligées par Turpin. Dans nos observations, l'âge des enfants oscille entre 2 et 10 mois.

Généralement il a été constaté une prédominance du sexe masculin sans que l'on puisse en fournir d'explication satisfaisante ; dans notre groupe d'observations les proportions de garçons et de filles sont identiques.

Facteur déclenchant

Nos hématomes sous-duraux ont été découverts au cours de déshydratations aiguës hypernatrémiques ou non, chez des enfants sans antécédents tant obstétricaux que personnels, sauf un cas (obs. 10 : inhalation de liquide méconial à l'accouchement avec réanimation prolongée).

Facteurs probablement favorisants

Différents auteurs ont mentionné l'intervention de certains facteurs tels que : l'hypotrophie, le rachitisme et la prématurité.

Nous avons ainsi noté :

- un rachitisme dans 6 cas (obs. 2, 6, 8, 9, 11 et 12)
- une prématurité à 8 mois dans 4 cas (obs. 5, 7, 9 et 12)

- une hypotrophie de plus de 10 % dans 3 cas (obs. 8, 11 et 13)
- une gemellarité dans 3 cas (obs. 5, 7, et 12)

Hypothèses pathogéniques

La déshydratation, généralement importante, et l'hypernatrémie lorsqu'elle existe sont responsables d'un collapsus cérébral .

En effet, des études isotopiques ont montré que le mouvement de l'eau entre le plasma et le tissu nerveux est plus rapide que celui des ions : toute modification de la concentration ionique du sang entraîne par conséquent au niveau du cerveau des mouvements de l'eau, plutôt que des électrolytes. Le cerveau étant un organe riche en eau, nous comprenons que toute hémoconcentration par perte d'eau entraîne un mouvement de l'eau cellulaire du cerveau vers le liquide extra-cellulaire et par conséquent un collapsus cérébral.

Ce dernier entraîne d'une part une hyperhémie durale qui provoque une transsudation et même de petites hémorragies, d'autre part un étirement, puis une rupture des petites veines cérébrales qui traversent en pont les espaces méningés.

Les travaux expérimentaux de FINBERG et GIRARD viennent étayer ces données. En effet, le premier auteur a montré, par l'injection d'urée et soluté salé hypertoniques à des animaux de laboratoire, que l'on pouvait provoquer une déshydratation aiguë par augmentation de la pression osmotique. Ces déshydratations entraînaient dans dix cas sur douze de petites hémorragies intra-durales, mais étaient cependant, pour le cas de l'urée, d'évolution favorable. Ce dernier fait serait dû à la diffusion rapide de l'urée vers la cellule, rétablissant rapidement un équilibre intra-cellulaire satisfaisant.

Les expériences de GIRARD ont montré que l'injection de soluté hypertonique de chlorure de sodium par voie intra-péritonéale à des chats provoquait une déshydratation aiguë, un collapsus cérébral et des hématomes qui, dans tous les cas, sauf un, étaient intra-duraux à l'examen histologique. De ce fait, il s'agit plus vraisemblablement d'une rupture capillaire que d'une lésion des veines-pont.

FINBERG a évoqué également, dans la genèse des hématomes sous-

duraux, le rôle toxique du sodium, provoquant des altérations vasculaires. Ce rôle est difficile à mettre en évidence. Il conviendra cependant d'en tenir compte dans la thérapeutique et de ne pas apporter de solutés trop riches en sel.

Il est également possible de voir des épanchements sous-duraux dans les déshydratations aiguës non hypernatrémiques ; en effet, dans les statistiques de FINBERG, les troubles de la conscience, présents dans 78 % des cas de déshydratations graves hypernatrémiques, existent également dans 30 % des autres déshydratations.

C'est ainsi que parmi les 13 cas que nous présentons, sept ont montré une hypernatrémie supérieure à 150 mEq par litre. Dans les 6 autres cas la natrémie était normale ou subnormale (4 cas) ou indéterminée (2 cas, aucun bilan électrolytique n'ayant été pratiqué).

Dans deux cas (obs. 5 et 10) le rôle d'une thrombose veineuse cérébrale peut être évoquée. En effet, une déshydratation peut déterminer une thrombose veineuse, soit par ralentissement circulatoire, soit par hémoconcentration qui favorise l'hypercoagulabilité, soit enfin par la position couchée qui serait un facteur local important favorisant la stase. Ce diagnostic de thrombose veineuse cérébrale au cours des déshydratations aiguës est très difficile à porter sans preuve anatomique, mais il peut être soulevé devant la symptomatologie clinique et l'évolution sous traitement anticoagulant dans l'observation 5.

B - CLINIQUE

Au cours d'une déshydratation aiguë hypernatrémique, l'hématome sous-dural doit être suspecté sur divers symptômes cliniques.

- SIGNES FONCTIONNELS

La notion d'une perte de poids importante et rapide. Les auteurs tels que TURPIN, FONTAN, BRETON, insistent sur une perte de poids au moins égale à 10 % du poids du corps. Dans la majorité de nos observations, cette perte pondérale, lorsqu'elle a pu être calculée, s'établit entre 8 et 18 % du poids du corps (obs. 1,2,3,5,9,12 et 13). Dans les autres cas, la déshydratation était importante, mais la perte pondérale n'a pu être chiffrée, le poids antérieur n'étant pas connu.

Dans toutes nos observations, sauf une (obs. 8), la déshydratation s'est installée rapidement en deux à cinq jours.

Ces déshydratations sont à la fois extra-cellulaires (pli cutané persistant, dépression de la fontanelle, collapsus) et intra-cellulaire (agitation, hyperexcitabilité, muqueuses très sèches, globes oculaires enfoncés, langue sèche).

Les symptômes nerveux sont constants. FINBERG a beaucoup insisté sur les signes d'hyper-excitabilité neuro-musculaire. TURPIN et ses collaborateurs, dans les quinze observations publiées, retrouvent dans 11 cas : soit des troubles de la conscience, soit un coma, soit une léthargie.

Sur nos 13 observations, sont notés 5 cas de troubles de la conscience (obs. 2, 3, 5, 8 et 10), pouvant aller jusqu'au coma, 2 cas (obs. 9 et 12), des troubles des réflexes qui sont abolis dans 2 cas

(obs. 1 et 9). Il peut s'y joindre des convulsions, soit une crise unique (obs. 4, 5 et 6), soit répétée (obs. 3 et 8), soit encore un état de mal convulsif (obs. 9 et 10).

Le diagnostic d'hématome sous-dural soulevé sur ces signes fonctionnels, témoins de la déshydratation aiguë, s'affirme devant :

- la persistance de troubles de la conscience malgré une réhydratation correcte (6 cas : obs. 1, 5, 8, 9, 10 et 11) ;
- l'apparition ou la persistance de troubles du tonus, soit hypotonie (3 cas : obs. 8, 9 et 11), soit hypertonie (1 cas : obs. 7);
- la présence d'un déficit neurologique : hémiplégie dans 1 cas (obs. 10);
- l'apparition de troubles digestifs après une amélioration, telle une anorexie (2 cas : obs. 6 et 12), ou une intolérance digestive (obs. 8);
- l'apparition enfin et surtout de troubles du comportement : l'enfant est grognon et hostile à l'examen (5 cas : obs. 5, 6, 7, 9 et 12), de grande valeur séméiologique puisque seuls présents dans 5 cas.

- SIGNES GENERAUX

Le dérèglement thermique a été constaté dans 6 cas (nous ne mentionnons ici que les anomalies de la courbe thermique survenant dans les dix premiers jours de l'hospitalisation). Dans 5 de ces cas, il s'agit d'une fièvre sous forme de clochers thermiques irréguliers atteignant 38°5, 39° (obs. 1, 2, 5, 9 et 12). Dans le 6ème cas, il s'agit d'une hypothermie.

Des stigmates de rachitisme et une hypotrophie (10 % et plus) se révèlaient dans 7 cas.

- EXAMENS DE LABORATOIRE

Ils révèlent :

- une anémie modérée entre 3 200 000 et 4 000 000 GR dans 8 cas (obs. 2, 3, 5, 8, 9, 10, 11 et 13) ; une anémie sévère à 2 000 000 dans un cas (obs. 7).
- une polynucléose supérieure à 10 000 GB dans 10 observations

(obs. 1, 2, 3, 5, 6, 7, 8, 9, 10 et 11), polynucléose pouvant s'expliquer par l'affection causale : diarrhée ou broncho-pneumopathie.

- une hypernatrémie dans 7 cas supérieure à 150 mEq par litre et dont 3 dépassaient 160 mEq par litre (obs. 2, 7, 8, 9, 11, 12 et 13). Dans les 6 autres cas, le bilan électrolytique n'a pas été pratiqué les premiers jours pour 2 cas (obs. 4 et 6) ; dans deux autres cas, on notait une hypernatrémie modérée à 147 mEq par litre (obs. 1 et 10) ; deux autres fois enfin, la natrémie était normale à 140 mEq par litre (obs.3) et 143 mEq par litre (obs.5).

- une acidose majeure avec RA abaissée à 10,9 vol % dans un cas (obs. 9), une acidose importante dans 5 cas avec RA inférieure à 35 vol % (obs. 1, 2, 10, 11 et 13) et pH abaissé dans 2 cas, 7,28 et 7,15 (obs. 2 et 11), enfin une acidose modérée dans 4 cas avec RA comprise entre 35 et 50 vol % (obs. 3, 5, 8 et 12).

- dans 9 cas l'analyse cytochimique urinaire est en faveur d'une néphrite fonctionnelle avec oligurie, albuminurie et cylindrurie (obs. 1, 2, 5, 6, 7, 8, 9, 11 et 12).

Devant cette symptomatologie clinique plus ou moins riche, le diagnostic d'hématome sous-dural devra être évoqué et ce sera le rôle des examens para-cliniques de confirmer ou d'infirmer cette suspicion.

C - EXAMENS PARA-CLINIQUES

- LA PONCTION LOMBAIRE

Certains auteurs ont pensé que la ponction lombaire pouvait jouer un rôle dans la formation de l'hématome sous-dural : au stade initial, la soustraction d'une trop grande quantité de liquide accentuerait le collapsus cérébral.

La ponction, pratiquée dans toutes nos observations, s'est révélée normale. Le liquide céphalo-rachidien était strictement normal dans 10 cas. Dans les 3 autres, il présentait des altérations discrètes (obs. 9 : 0,4 g d'albumine et 2,4 éléments ; obs. 4 : 0,30 g d'albumine et 18 éléments ; obs. 5 : 0,20 g d'albumine et 2,4 éléments) disparaissant en trois à cinq jours.

Dans ses observations, FINBERG a retrouvé une hyperalbuminorachie, selon lui témoin d'une souffrance cérébrale ; cette anomalie n'a pas été retrouvée dans nos observations.

- LES SIGNES OCULAIRES

On a retrouvé :

- dans un cas des troubles de la motricité extrinsèque avec strabisme (obs. 8)
- dans 5 cas un plafonnement des yeux "classique regard en coucher de soleil" (obs. 2, 5, 8, 9 et 13)
- le fond d'oeil pratiqué 5 fois s'est révélé normal : aucune hémorragie rétinienne, ni flou ou oedème papillaire n'ont été signalés.

- L'ELECTRO-ENCEPHALOGRAMME

Dans le cas d'hématome sous-dural du nourrisson, l'électro-

encéphalogramme a non seulement une valeur diagnostique, mais encore il est important pour suivre l'évolution et établir un pronostic psychomoteur comme le signale LELONG (1955).

Du point de vue diagnostique, l'hypo-activité apparente de l'électrogenèse nous paraît être le meilleur signe de l'hématome sous-dural du nourrisson ; cette hypo-activité peut présenter tous les degrés, depuis le silence subtotal jusqu'à une diminution de l'amplitude discrète, difficile à apprécier à cet âge ; il faut également faire entrer en ligne de compte, outre la faible amplitude, la mauvaise structuration du rythme de base en sachant toutefois que ce rythme n'est guère structuré avant le 3ème, 4ème mois.

Cette hypo-activité se rencontre de façon bilatérale ou de façon asymétrique.

Cependant celle-ci, uni ou bilatérale, lorsqu'elle est rencontrée, ne permet pas le diagnostic certain d'hématome sous-dural.

Les ondes lentes sont aussi fréquemment rencontrées sur les tracés. Parfois, il s'agit d'altérations minimes, d'un simple ralentissement de l'activité de fond et ce ralentissement sera difficile à apprécier chez un nourrisson sans électro-encéphalogramme de comparaison. Parfois, ces ondes lentes sont asymétriques sans que cela préjuge là encore d'une localisation.

Elles n'ont pas de valeur spécifique, d'autant plus que les hématomes peuvent survenir au cours d'un processus lui-même générateur d'ondes lentes.

Les anomalies paroxystiques sont beaucoup plus rarement rencontrées.

L'association de ces signes est fréquente et nous paraît suspecte d'hématome sous-dural.

L'asymétrie des signes électriques ne permet pas de préjuger de l'asymétrie de l'épanchement mais c'est un argument important pour une ponction sous-durale qui sera naturellement bilatérale.

Du point de vue pronostique, la normalisation du tracé donne évidemment les plus grands espoirs quant au développement ultérieur. Par contre, l'inactivité électrique totale dès les premiers enregistrements

peut laisser prévoir une évolution catastrophique : soit une encéphalopathie, soit un décès.

Les anomalies paroxystiques, présentes et surtout persistantes sur plusieurs tracés, ont toujours laissé sous-entendre une évolution défavorable.

L'hypo-activité et les surcharges d'ondes lentes n'ont aucune valeur péjorative, si elles ne sont rencontrées que sur les premiers tracés, la normalisation rapide en cours d'évolution étant un excellent argument pronostique.

Sur nos 13 cas, trois tracés étaient normaux (obs. 3,6 et 12), huit tracés montraient des ondes lentes (obs. 1, 2, 5, 7, 9, 10, 11 et 13) un tracé était asymétrique (obs. 4), un autre enfin indiquait des signes d'hypo-activité (obs. 5).

Les altérations électriques et leur persistance sont liées, certes à la présence de l'hématome, mais aussi et surtout à la lésion cérébrale sous-jacente, cause possible de l'hématome et qui conditionne l'évolution clinique.

- LA PONCTION SOUS-DURALE

Elle est le temps essentiel pour le diagnostic et en cas de doute, c'est le seul examen qui permette de trancher, tant que la fontanelle bregmatique persiste.

On utilise un trocart de 9/10 à biseau court. Après asepsie rigoureuse, sur un cuir chevelu préalablement rasé, on ponctionne sur la ligne de la suture coronale aux angles externes de la fontanelle, au moins à 15 mm de la ligne médiane.

L'enfant étant fermement tenu pour éviter les mouvements de la tête qui peuvent entraîner une dilacération de la dure-mère par l'aiguille, on enfonce cette dernière perpendiculairement millimètre par millimètre jusqu'à ce qu'on obtienne une sensation de résistance vaincue, dûe au franchissement de la dure-mère. Le liquide retiré doit sourdre spontanément. La pression est variable ; mais si l'écoulement est lent, il faut se garder de l'accélérer par aspiration à la seringue, ceci pour éviter une éventuelle hémorragie. L'évacuation peut être abondante, si

nécessaire jusqu'à 100 cc, à condition de ne jamais aspirer ; elle doit être faite lentement car elle peut quelquefois être mal supportée par le nourrisson qui présente alors un choc avec pâleur, collapsus, hypotension, tachycardie, ce choc pouvant persister plusieurs heures, voire une journée et nécessiter l'injection de corticoïdes.

L'exploration doit toujours être faite de façon bilatérale le deuxième côté étant exploré sinon le jour même, du moins dans les jours suivants. Il faut, pendant toute l'exploration, éviter les oscillations de l'aiguille qui pourraient blesser le cortex ou l'arachnoïde.

Le preuve d'hématome sous-dural est ainsi apportée par l'existence d'un écoulement sanglant ou xanthochromique dont l'analyse cytologique, chimique et bactérienne sera alors entreprise.

Pour INGRAHAM et MATSON, le mécanisme d'entretien de l'épanchement serait dû à un processus osmotique simple, la membrane de l'hématome se comportant comme une membrane semi-perméable et la pression osmotique du sac très élevée par suite de l'hémolyse qui s'y produit, il y aurait passage d'eau du liquide céphalorachidien vers l'épanchement.

Pour KOCH, le mécanisme est différent : il s'agirait d'une altération de la perméabilité capillaire qui entraînerait un passage sélectif de protéines sanguines.

L'examen des liquides de ponctions sous-durales de nos observations a montré :

- une croissance régulière du taux d'albumine dans la majorité des cas (obs. 2, 3, 4, 5, 6, 7, 8, 10 et 13) semblant étayer l'hypothèse de KOCH ;

- une décroissance dans un seul cas (obs. 9).

Du point de vue cytologique, la prédominance lymphocytaire est remarquable (10 cas). Dans 2 cas, on note une prédominance polynucléaire sans étiologie bactérienne. Deux autres cas montrent une prédominance polynucléaire avec surinfection du liquide (obs. 5 et 13).

Il existe, entre l'état de déshydratation et la date de découverte de l'hématome sous-dural, un délai qui se situe pour nos observations entre le 8ème et le 12ème jour. Une ponction bien menée étant dénuée de tout danger, il semblerait opportun, afin d'éviter une

évolution défavorable vers des séquelles neuro-psychiques, de pratiquer de façon systématique vers le 10ème jour une ponction sous-durale chez des nourrissons ayant présenté une déshydratation importante accompagnée ou non de signes nerveux et d'une hypernatrémie.

- RADIOGRAPHIE DU CRANE SIMPLE

La radiographie standard, faite près de la date d'apparition de l'épanchement, est extrêmement décevante, puisqu'aucun signe direct ne peut être retenu avec certitude. Le seul élément valable serait la visualisation spontanée de l'épanchement de par son abondance, dessinant une hyperclareté en bande, à limites indistinctes sous la voûte crânienne. L'interprétation en est délicate. Sa valeur est renforcée lorsque son caractère est unilatéral.

Faite tardivement, cette radiographie peut apporter de précieux renseignements : soit des anomalies osseuses, doit une disjonction des sutures. Dans des cas rarissimes, elle peut dessiner un hématome aux parois calcifiées.

- RADIOGRAPHIE DU CRANE APRES INJECTION D'AIR DANS L'ESPACE SOUS-DURAL

Elle consiste à pratiquer des radiographies du crâne après injection d'air local en quantité correspondante à celle du liquide retiré par la ponction sous-durale. Différents clichés sont pris en diverses positions de la tête, de la flexion à l'hyper-extension, en inclinaison latérale et tête en bas.

Dans le cas d'un épanchement bilatéral, il convient d'injecter l'air d'un seul côté pour pouvoir préciser l'existence d'une communication entre les deux côtés.

L'image obtenue est une hyperclareté très franche à limite externe convexe épousant la courbure de la voûte crânienne, à limite interne horizontale puisqu'il s'agit d'un niveau liquide. Dans cette hyperclareté, selon l'abondance de l'épanchement et si la quantité d'air injectée est suffisante, peut émerger l'opacité du cerveau surnageant comme un "iceberg".

L'intérêt de cet examen est de préciser l'extension, l'importance et la topographie de l'épanchement et par conséquent le degré de refoulement du cortex cérébral, argument très important pour juger de l'opportunité d'une intervention chirurgicale.

Cet examen, pratiqué dans 8 cas, a permis, dans 6 d'entre eux, de poser une indication d'exérèse en raison de l'abondance de l'épanchement provoquant un décollement sous-dural qui s'étendait du pôle frontal au pôle occipital.

- TRANSILLUMINATION

C'est un examen simple, d'une innocuité parfaite, qui permet de voir directement la collection sous-durale.

L'utilisation, dans une chambre noire, d'un foyer de lumière intense, posé au contact de la paroi crânienne, permet de situer la collection dont la transparence contraste avec l'opacité du cerveau. Dans une publication récente, N. NEIMANN et ses collaborateurs ont insisté sur l'intérêt de cette méthode, d'une part dans le diagnostic des épanchements sous-duraux du nourrisson, d'autre part dans la surveillance de l'évolution post-opératoire et le dépistage d'éventuelles récidives. Si l'hématome sous-dural reste opaque à la lumière au début de son évolution, les transformations que subit le sang, au cours de son passage à la chronicité, ne tarderont pas à le rendre transparent au bout d'un délai de trois semaines.

- L'ARTERIOGRAPHIE CAROTIDIENNE

Cet examen radiologique de grande valeur trouve une indication particulièrement dans les cas où les fontanelles sont fermées, ou bien lorsque la ponction sous-durale est négative, malgré une forte suspicion d'hématome sous-dural.

De technique délicate, celle-ci permet d'objectiver l'hématome sous la forme d'un net décollement pariétal de face, d'une zone avasculaire marginale. Faite après assèchement par ponctions évacuatrices

ou après intervention, elle permet de juger de la réexpansion du cerveau.

Ces deux derniers examens n'ont pas été pratiqués chez nos nourrissons, le diagnostic d'épanchement suspecté sur la clinique étant confirmé par la ponction sous-durale.

D - ANATOMO-PATHOLOGIE

Nous ferons un bref rappel de l'anatomie des méninges :

L'encéphale est séparé de la voûte crânienne par trois membranes qui sont de la superficie à la profondeur :

- la dure-mère, constituée par deux feuillets accolés qui se séparent pour entourer les sinus et les lacs veineux, adhérente au périoste de la vôute;
- l'arachnoïde ;
- la pie-mère qui revêt directement la surface extérieure de l'encéphale.

Entre la dure-mère et l'arachnoïde se trouve l'espace sous-dural normalement virtuel. Entre l'arachnoïde et la pie-mère, se trouve l'espace sous-arachnoïdien où circule le liquide céphalo-rachidien.

La dure-mère est une membrane épaisse, de consistance dure, peu élastique. Si elle est difficile à rompre, elle est, par contre, et en particulier chez le nourrisson, très facilement clivée. Le nombre des lamelles ainsi détachées est variable. Certains auteurs en ont décrit jusqu'à sept. Il semble qu'on puisse surtout retenir deux couches, l'une fibreuse, peu vascularisée, intimement solidarisée au périoste osseux, externe, l'autre interne, beaucoup moins épaisse et parcourue par un réseau capillaire assez important de limite interne fragile.

Siège de l'hématome

Nous n'avons personnellement aucune pièce anatomique utilisable pour l'étude anatomo-pathologique. Mais l'étude faite sur six cas par LETAN VINH, dans la publication de LELONG, nous paraît intéressante. En effet, cette étude porte sur six cas et démontre que les épanchements, ainsi retrouvés, sont tous intraduraux. Les coupes sériées du bloc cerveau-méninges montrent que les parois externe et interne de l'épan-

chement se rejoignent à la limite de l'hématome et se continuent sans cassure avec une dure-mère épaissie.

Les constatations expérimentales de F. GIRARD sont en accord avec les observations anatomiques. Après l'injection de soluté hypertonique de chlorure de sodium à des chats, dans tous les cas sauf un, l'hémorragie obtenue est intra-durale. Elle intéresse la partie la plus profonde de la dure-mère et n'est séparée de l'espace sous-dural que par une assise de une ou deux couches cellulaires fibreuses.

D'après cet auteur, l'hémorragie peut se propager à l'espace sous-dural en rompant la fine assise cellulaire qui limite en dedans l'hématome.

Pour de MORSIER (1937) également, les hématomes dits "sous-duraux" se forment toujours à l'intérieur de la dure-mère quelle que soit leur étiologie et quel que soit l'âge du malade. Il propose de les appeler "hématomes de la dure-mère", terme qu'on trouve chez RILLIET et BARTHES dès 1884.

Telle n'est pas cependant l'opinion de nombreux auteurs. INGRAHAM (1949) et MENNECHET (1951) rapportant les cas opérés par KLEIN et LEPINTRE notamment, décrivent un hématome limité par deux parois distinctes de la dure-mère et siégeant entre celle-ci et l'arachnoïde.

Les différences ne sont cependant pas toujours aussi tranchées. En 1951, KINLEY pense que l'hématome du nourrisson peut se produire par hémorragie soit intra, soit sous durale.

Aspect de l'épanchement

L'épanchement se présente comme une collection d'étendue variable et d'épaisseur inégale. Cette collection peut être uni ou bilatérale. Elle s'étend souvent sur toute la surface externe du cerveau, du pôle frontal au pôle occipital, et du sinus longitudinal supérieur à la base. Elle peut cependant se collecter en une poche ovalaire, en particulier au niveau des régions temporales et occipitales, de même qu'à la base du crâne. Elle peut être cloisonnée par de minces lames fibreuses dure-mériennes. Son épaisseur est variable, allant de quelques millimètres à plusieurs centimètres et réalisant alors une compression cérébrale très importante, avec refoulement ventriculaire. Cette collection peut être entourée ou non de membranes.

Des constatations faites lors d'interventions chirurgicales ont permis d'opposer deux aspects différents de l'épanchement :

- tantôt après incision d'une dure-mère normale ou à peine épaissie, nous tombons sur un épanchement libre, sans enveloppe organisée et en particulier avec un feuillet profond si aminci qu'il risque, le plus souvent, de passer inaperçu. Le collapsus cérébral est modéré dans cette forme et le cerveau revient bien à la paroi après évacuation du liquide ;

- tantôt nous sommes en présence de membranes fibrineuses, épaisses, feuilletées, avec des cloisons limitant les poches liquidiennes sous lesquelles il y a encore un feuillet viscéral important au contact de l'arachnoïde. Le collapsus cérébral est en règle marqué dans cette forme et après une pénible excision des membranes, on constate que le cerveau reste très éloigné de la paroi osseuse.

E - TRAITEMENT ET SEQUELLES

I - TECHNIQUES EVACUATRICES

L'évolution de cet épanchement sous-dural est liée à son abondance et à sa chronicité. En effet, l'hématome refoule le cerveau au loin de la voûte et sa persistance empêche le développement normal du cerveau : ceci à l'âge où ce développement est le plus important. Dans ces conditions, il est nécessaire d'évacuer la masse liquidienne pour dégager le cortex.

Les techniques d'évacuation du liquide consistent soit en ponction, soit en une intervention neuro-chirurgicale.

- la ponction sous-durale évacuatrice. Son importance pour le diagnostic est en effet doublée d'un intérêt thérapeutique puisqu'elle permet d'évacuer des quantités importantes de liquide.

- l'intervention neuro-chirurgicale. Elle consiste en l'évacuation de la collection soit par simple crâniotomie temporale, soit en deux temps par grand volet temporal permettant l'élimination des membranes.

Pour nos 13 observations, l'assèchement a été obtenu, pour 6 d'entre elles, par ponctions évacuatrices (obs. 2, 4, 6, 11, 12 et 13) et pour les 7 autres par une exérèse pratiquée :

soit en un temps lorsque l'hématome a été très important d'un seul côté (l'assèchement de l'autre côté étant obtenu par ponction - obs. 3 et 10),

soit en deux temps (obs. 1, 5, 7, 8 et 9) la seconde intervention ayant lieu trois semaines plus tard.

Cependant l'évacuation de l'épanchement ne peut constituer qu'un élément de traitement puisqu'il ne s'attaque qu'à la conséquence et non à la cause de l'affection.

II - TRAITEMENT PREVENTIF

Il consiste essentiellement en une réhydratation par voie intra-veineuse de solutés glucosés à 5 % ou 10 % auxquels sont ajoutés, outre des vitamines et du calcium, des quantités modérées d'électrolytes lorsque la reprise de la diurèse est assurée.

Mais cette réhydratation trop rapide et hypotonique n'est pas sans danger. Il semble qu'elle puisse intervenir dans la survenue de crises convulsives par mécanisme d'oedème cérébral.

III - INDICATIONS CHIRURGICALES

La ponction sous-durale évacuatrice : elle doit constituer la première tentative thérapeutique mise en oeuvre. Il est indiscutable que ces ponctions suffisent parfoisà assècher un hématome sous-dural.

Si les ponctions se sont révélées insuffisantes pour assècher l'épanchement en 2 à 3 semaines, si à la pneumographie sous-durale, il existe une poche très étendue refoulant le cortex loin de la voûte, si l'hématome s'infecte, si enfin le nourrisson supporte mal les ponctions, l'intervention neuro-chirurgicale sera envisagée.

L'évacuation par crâniotomie simple, en particulier lorsqu'il n'existe ni cloisonnement de la collection, ni membranes (source de séquelles épileptiques), est suffisante. Par contre, l'intervention large avec grand volet temporal permet tout de suite l'ablation des membranes et par conséquent la réexpansion du cerveau à la boite crânienne.

SEQUELLES

Parmi nos 13 observations, deux enfants sont décédés des suites opératoires ; l'un (obs. 10) d'un collapsus brutal six heures après l'intervention dûe certainement à une insuffisance surrénale aiguë par

privation d'hydrocortisone, l'autre (obs. 8) le lendemain de l'intervention par une dyspnée aiguë ; l'autopsie a révélé une pleurésie droite.

Un enfant sans domicile fixe a été perdu de vue (obs. 2) ; un cas récent (obs. 13) ne peut être jugé sur le plan des séquelles. Parmi les neuf cas restants, soit que les renseignements aient été fournis par leurs médecins traitants (4 cas), soit qu'il ait été possible de réaliser un examen clinique, complété par un électro-encéphalogramme et des tests psycho-moteurs (5cas), on n'a remarqué apparemment aucune séquelle dans 6 cas ; une comitialité dans 2 cas : chez l'un d'ailleurs la responsabilité de l'hématome n'a pu être établi avec certitude en raison de ses antécédents familiaux ; un cas enfin où il persistait un retard psycho-moteur certain avec hypotonie généralisée et maladresse du membre supérieur droit.

Le pronostic de l'épanchement doit tenir compte, non seulement de l'état cérébral au moment de sa découverte, mais encore de l'étiologie le collapsus cérébral donnant des lésions cellulaires souvent définitives qui règlent le pronostic plus sûrement que l'épanchement qui en confirme la gravité.

CONCLUSIONS

De l'analyse de nos treize observations rapportées, nous avons tiré les faits suivants :

L'hématome sous-dural au cours de déshydratations aiguës hypernatrémiques est une affection relativement rare (4 % des cas de déshydratations aiguës durant les trois années 1964-1965-1966) qui survient avec le maximum de fréquence au cours de la première année de la vie.

Outre le rôle de la déshydratation aiguë hypernatrémique, celui de facteurs favorisants est discuté, en particulier celui d'un rachitisme et d'une hypotrophie.

Sur le plan pathogénique, la déshydratation aiguë et l'hypernatrémie sont responsables d'un collapsus cérébral qui entraîne, non seulement une hyperhémie durale avec transsudation et même hémorragies, mais encore un étirement, puis une rupture des "veines-ponts".

Après une déshydratation importante avec une perte pondérale au moins égale à 8 % du poids du corps, et accompagnée d'une hypernatrémie supérieure à 150 mEq par litre, l'apparition ou la persistance, malgré une réhydratation correcte, de signes nerveux : tels que des troubles de la conscience, des troubles du comportement, des troubles des réflexes auxquels peuvent se joindre des convulsions, doit faire soupçonner la présence d'une collection sous-durale. L'existence de signes généraux avec dérèglement thermique, l'anémie modérée, les signes de néphrite fonctionnelle sont fréquents.

Parmi les examens para-cliniques, la ponction sous-durale est indispensable pour confirmer ou infirmer le diagnostic. Celle-ci, dénuée de tout danger, sera faite de façon systématique vers le dixième jour chez des nourrissons ayant présenté une déshydratation aiguë grave.

Les autres examens apportent des renseignements complémentaires:

la ponction lombaire, le fond d'oeil, la transillumination et l'artériographie carotidienne (indispensable lorsque la fontanelle est fermée), contribuent à l'établissement du diagnostic ; l'électro-encéphalogramme permet de suivre l'évolution et d'établir un pronostic psychomoteur ; la pneumographie sous-durale enfin juge de l'opportunité d'une intervention chirurgicale.

Rééquilibrer le malade sur le plan hydro-électrolytique, assurer l'assèchement définitif de la collection et permettre la libre réexpansion des hémisphères avant la constitution de lésions cérébrales irréversibles, tels sont les buts du traitement.

Les ponctions sous-durales seront répétées. En cas d'échec après trois semaines d'évolution, en cas d'intolérance des ponctions, devant une poche étendue refoulant le cerveau loin de la boite crânienne, enfin devant un hématome infecté, une intervention neuro-chirurgicale sera proposée :

soit simple crâniotomie réduite,

soit grand volet temporal, intervention permettant le retrait des membranes.

L'analyse des résultats montre la gravité de l'affection. Dans la moitié des cas seulement (46,1 %), nous avons obtenu une guérison sans séquelles. Dans la qualité de ce résultat, la précocité du diagnostic intervient pour une grande part.

Les évolutions défavorables (mortalité post-opératoire : 15,3%, comitialité : 15,3 %) ou avec séquelles (retard psycho-moteur : 7,6 %), sont surtout le fait d'enfants traités tardivement.

- Vu le Doyen
  Professeur J.F. CIER

- Le Président de la Thèse
  Professeur JEUNE

- Vu et permis d'imprimer
  Lyon, le 11 octobre 1967

- Le Recteur, Président du Conseil de l'Université
  P. LOUIS

BIBLIOGRAPHIE

AICARDI J. - Les encéphalopathies aiguës par hyponatrémie et hypernatrémie
Médecine Infantile 1961, 68, 2, p. 29-35

ARVAY N., PICARD J.D. et BORIES J. - A propos du diagnostic radiologique de l'hématome sous-dural chronique du nourrisson.
J. Radiol. Electrol. mai 1962, 43, n°5, p. 336-340, 5 fig.

AUREIX M. - A propos de l'hématome sous-dural du nourrisson.
Thèse Méd. Paris 1947, n° 709, 67 pages.

BERNHEIM M., ETIENNE R. et CARRON R. - Hématome sous-dural chez un nourrisson de 5 mois. Radiothérapie, guérison.
Pédiatrie 1951, 6, 4, 569-576

BERNHEIM M., FRANCOIS R. et CHARRAT A. - Hématomes sous-duraux consécutifs aux méningites suppurées.
Pédiatrie 1952, 7, n°2, p 153-157

BERNHEIM M., GIRARD P., LOUBRE F. - Le rôle des phlébites cérébrales dans les encéphalites aiguës de l'enfance. Etude anatomo-clinique.
Sem. Hôp. Paris (Ann. Péd.) 1955, 31, p 255-268, 12 fig.

BOISSIERE H. - Les accidents vasculaires cérébraux. Hématome sous-dural chronique du nourrisson.
Concours Médical, 13 fév. 1960, 82, n°7, p. 801-805

BRETON A., GALIBERT P. et WALBAUM P. - Hématome sous-dural du nourrisson par déshydratation aiguë hypernatrémique.
Arch. Franç. Péd. mars 1962, 19, n°3, p 398-408, 5 fig.

BROC-OLIVIER D.M.P. - Hématomes sous-duraux du nourrisson.
Thèse Méd. Paris 1955, n° 561, 81 p.

BOUTTIER J. - Etude clinique et pronostique de 37 épanchements sous-duraux observés chez le nourrisson.
Thèse Méd. Lyon 1963, n° 36

CALDERA R. - L'hématome sous-dural chronique du nourrisson.
La France Médicale 1955, 2, p 45-52

CHAMBERS W.R. - Anorexia, irritability and convulsions : evidences of subdural hematoma in infancy.
Am. J. Med. Sc. 1954, 228, n°5, p 540-545

CHAPTAL J., JEAN R., Mme CAMPO C., ABRIC et OLIVIER - Hématome sous-dura du nourrisson par troubles de la crasse sanguine. Atrophie cérébrale, séquelle très sévère.
Montpellier Méd. nov. 1954, 45, n°5, 338-339

CHAPTAL J., GROS Cl., JEAN R., Mme CAMPO C., ABRIC et OLIVIER - Atrophie cérébrale unilatérale et hydrocéphalie, séquelles d'un hématome sous-dural du nouveau-né et du nourrisson : discussion pathogénique à propos de deux observations.
Revue Oto.Neuro.Ophtal. 1954, 26, n°6, 366-374, 5 fig.

CHRISTENSEN E. et HUSBY J. - Chronic subdural hematoma in infancy
Acta Neurol.Saand. 1963, 39, n°4, 323-342, 5 tabl., 7 fig.

COLLES E., AYOUT E. et RAILER - Hypertonic deshydratation. The role of feeding high in solutes
Pediatrics 1958, 22, 5;

CROSBY R. M. N. et DENNIS J. M. - Subdural collections of fluid in infan and children . Visualisation of the capsule with Thorium Dioxide
Am. J. Roentgenology, 1956, 76, n°3, 507-511

D'AMATO J.A. - L'encéphalographie gazeuse chez l'enfant. Technique et résultats.
Thèse Méd. Paris 1956, n° 718

DEBRAY P. - Déshydratation camouflée du nourrisson
Sem. Hôp. Paris 1962, n° 34, 1505/p. 311

DEBRE R., MOZZICONACCI P., MASSE N. et MEYER B. - Epanchements sous-dura au cours des méningites suppurées.
Arch. Franc. Pédiatrie 1951, n°8, p 880-886

ELDVIDGE A.R. et JACKSON I.J. - Hématome et épanchement sous-dural chez l nourrisson. Revue de 55 cas.
Am.J.Dis.Child 1949, 78, n°5, 635-658, 10 fig.

ENTEN R. - Contribution à l'étude des hématomes sous-duraux chroniques de la première enfance.
Thèse Méd. Paris 1961, n° 97

FANDRE M. COFFIN R., et PENNAFORTE F. - Un cas d'association d'hématome sous-dural et des fractures spontanées multiples chez un nourris son.
Pédiatrie 1965, 20, n°1, 75-77.

FINBERG L., HARRISSON H.E. - Hypernatremia in infants : an evaluation of the Clinical ant Biochimical Findings accompanying this state.
Am. J. Dis. Child. 1954, 88, p 362-364

FINBERG L., LUTTRELL C., REDD H. - Pathogenesis of lesions in the nervous system in hypernatremic states.II) Experimental Studie of gross anatomic changes and alterations of chemical composition of the tissues.
Pediatrics 1959, 23, 46-53, 1 fig., 4 tabl.

FINE N. et HERSON R. N. - Acute subdural hematoma in infancy and Childhood.
Brit.Med.J. 1951, n° 4733, 714-715

FONTAN A., VERGER P., BATTIN JJ. et VITAL C. - Hématome sous-dural du nourrisson et déshydratation avec hypernatrémie.
J. Méd. Bordeaux 1963, 140, n°4, 589-595

GARREL S. et KRAMARZ P. - Etude E.E.G. de l'hématome sous-dural du nourrisson. A propos de 45 observations.
Revue Neurologique 1965, 113, n°3, 271-278, 6 fig.

GIRARD F. - Hématomes sous-duraux expérimentaux.
Acta Paediat. Scand. 1956, 45, 618-632, 8 fig.

GIRAUD F., BERNARD R., SANSOT M. et VINCENT P. - L'hématome sous-dural et rachitisme.
Arch. Franç. Péd. 1950, 7, n°5, 542.

GUIHARD J. et MONTAGNE P. - A propos de fractures spontanées du nourrisson (1 cas de fractures spontanées + H.S.D.).
Arch. Franç.Péd. 1964, 21, n°4, 499-500

GUILLAUME J., OECONOMOS D. - Collapsus cérébral et hématomes sous-duraux.
Revue Neurol. 1951, 84, 2, 185-187

GUTHKELCH A.N. - Subdural effusions in infancy : 24 cases.
Brit.Med. J. 1953, n° 4804, 233-239, 2 tabl.

HENNEQUET A.H. - Hématomes sous-duraux du nourrisson.
Concours Méd. 1953, 75, n°8, 631-638

HOLLENHORST R.W., STEIN H.A., KEITH H.M., MACCARTY C.S. - Subdural hematoma, subdural hygroma and subarachnoïd hemorrhage among infants and children.
Neurology 1957, 7, 813-819

INGRAHAM F.D. and MATSON D.D. - Subdural hematoma in infancy.
Pediatrics 1944, 24, 221

JOSSERAND G., GERMAIN D., DEVILLARD A. et GIRARD F. - Un nouveau cas d'hématome sous-dural associé à des fractures de membres chez un nourrisson.
Pédiatrie 1960, 15, n°6, 647-660, 3 fig. 1 tabl.

KAPLAN M., WEILL J., KRAMARZ P. et GARREL S. - Etude clinique et électro-encéphalographique de l'hématome sous-dural du nourrisson (à propos de 45 observations).
Sem. Hôp. Paris oct. 1965, 41, n°40,2234-2245

KAYSER J. - Les collections sous-durales du nourrisson. A propos de 60 observations.
Thèse Méd. Lyon.1965, n° 201, 74 pages.

KLEIN M. R. - L'hématome sous-dural du nourrisson.
Arch. Franç. Péd. 1964, 21, n°4, 425-440, 10 fig.

KOCH - Subdurale Ergüsse bei eitriger Meningitis.
Kinderaertzlischer Praxis 1952, 20, 10, 434-437

KOCH - Beitrag Zur Therapie der Pachymeningitis hemorragica interne.
Archiv. für Kinderheilkunde 1953, 147, 3, 213-225

KOCH, SCHNEIDER - Permeabilitätsstudien bei Subduralen Ergüsse.
Zeitschrift für Kinderheilkunde 1954, 74, 3, 232-250

LAJOUANINE P., CANET J., GREGOIRE D. - L'hématome sous-dural du nourrisso
(à propos de quelques observations)
Gazette des Hôpitaux 1965, 137, n°34, 1521-1525

LAPRAS C., GOUTELLE A., DUQUESNEL J. BRUNAT M., FISCHER G., et DECHAUME J
A propos d'une statistique d'hématomes sous-duraux du nourrisso
Journal de Méd. de Lyon 1965, 46, n° 1084, 1535-1548, 7 fig.

LAUNAY Cl., BERDET H., GABRIEL P., HOUDARD R. et ALISON H. - Hématome sous-dural du nourrisson, présentation de pièce.
Arch. Péd. 1949, 6, n°3, 284-288, 2 fig.

LAZORTHES G., BARDIER A. et MARTINEZ-COBO J. - Les épanchements sous-duraux du nourrisson. Discussion étio-pathogénique à propos de 59 cas.
Presse Méd. 1963, 71, n°41, 1903-1905.

LE BRAS A. - Hématome sous-dural du nourrisson.
Gazette Médicale de France 1961, 68, n°3, 325-328

LELONG M. et ROSSIER A. - L'hématome sous-dural du nourrisson (Pachyméningite hémorragique).
Nourrisson 1943, n°3, 51-58

LELONG M., ALISON F., ROUGERIE J., LETAN VINH et CALDERA R. - L'hématome sous-dural chronique du nourrisson. Etude de 31 observations.
Arch. Franç. Péd. 1955, 12, n°10, 1037-1084, 18 fig.

LEPINTRE J. et KLEIN M. - Les hématomes sous-duraux du nourrisson.
Sem. Hôp. Paris 1949, 25, n°3, 97-105, 4 fig.

MALLET R., ARVAY N., BOUCHARD R., BORIES J. - Hématomes sous-duraux du nourrisson. Atlas de radiologie clinique n° 145 Suppl. Presse Méd. 1961, 69, 31.

MARIE J., APOSTOLIDES P., SALET J., ELIACHAR E. et LYON G. - Hématome sous-dural du nourrisson associé à des fractures des membres. Sem. Hôp. Paris 1954, 30, n° 28-1, 1757-1763, 8 fig.

MARQUEZY R.A., HOUDART R. et KREISLER L. - Hématome sous-dural chez un nourrisson ; guérison après craniotomie large précédée de ponctions évacuatrices répétées. Arch. Franç. Péd. 1948, 5, n°1, 60-61

MARQUEZY R.A., BACH CH. et BLONDEAU M.- Hématome sous-dural et fractures multiples des os longs chez un nourrisson de 9 mois. Arch. Franç. Péd. 1952, 9, n°5, 526-531, 1 tabl.

MELEKIAN B., LAPLANE R. et DEBRAY P. - Considérations cliniques et statistiques sur les convulsions au cours des déshydratations aiguës. Sem. Hôp. Paris, Ann. Péd. 1962, n°34, 1494/P. 290.

NAGOULITCH I., PEROVITCH M. - Les collections liquidiennes extra-cérébrales chez l'enfant. Lyon Chir. 1960, 56, 5, 726-739.

NEIMANN N., BEAU A., ANTOINE M., PIERSON M., MANCIAUX M. et DE KERSAUSON MC. Les altérations des os longs au cours de l'hématome sous-dural chronique du nourrisson. J. Radiol. Electrol. 1958, 39, n°7-8, 576-581, 8 fig.

NEIMANN N., MANCIAUX M., SAPELIER J. et MONTAUT J. - Considérations sur l'étiologie et le pronostic de l'hématome sous-dural chronique du nourrisson. La Médecine Infantile 1965, 72, 8, 531-543

NEIMANN N. MANCIAUX M., SAPELIER J. et GRALL R. - L'hématome sous-dural chronique du nourrisson. Considérations étiologiques. Pédiatrie 1966, 51, n°4, 409-425, 6 fig.

NEIMANN N., MANCIAUX M. et GOUILLY F. - Intérêt de la transillumination dans l'étude de certaines affections intracrâniennes du nourrisson. Arch. Franç. de Péd. 1967, 24, n°5

DE PAIVA S.L., DE BARROS FRANCA P. - Derrames Subdurais La infância. Consideraçoes a proposito de 6 casos. Pediat. prat. (S. Paulo) 1955, 26, 59.

POUYANNE L.H. - A propos de trois cas d'hématome sous-dural du nourrisson. Arch. Franç. Péd. 1951, 8, n°6, 683.

PRINGUET G. - Les séquelles neuro-psychiques des déshydratations aiguës par gastro-entérite du nourrisson. Nourrisson 1959, 47, 151-157

RABE E.F., FLYNN R.E., DODGE P.R. - A study of subdural effusions in an infant with particular reference to the mechanisms of their persistence.
Neurology 1962, 12, n°2, 79-92, 7 fig. 7 tabl.

ROUGERIE J. et CALDERA R. - L'hématome sous-dural chronique du nourrisson. Signes cliniques et bases thérapeutiques.
Neuro-Chir. 1956, 2, n°1, 38-57, 8 fig.

ROUGERIE J. - Les accidents vasculaires cérébraux. V. Traitement de l'hématome sous-dural chronique du nourrisson.
Concours Médical 1960, 82, n°7, 805

SHINNER A.L., MOLL F.C. - Hypernatremia accompanying infant diarrhea.
Am. J. Dis. Child. 1956, 92, 562

SOTOS J.F., DODGE P.R., MEARA P., TALBOT N.B. - Studies in experimental hypertonicity.
Pediatrics 1960, 26, 6, 925-938

SOURDILLE J. - Le fond d'oeil dans les hématomes sous-duraux du nourrisson.
Arch. d'Ophtalmologie 1964, 24, n°6, 543-545.

THIEBAUT, PHILIPPIDES, MONGUS, MONTRICUL - Hygroma sous-dural.
Presse Méd. 1952, 60, p. 611.

TILLY. R. P. M. - A propos d'un cas atypique d'hématome sous-dural chez un nourrisson.
Thèse Méd. Paris 1951, 36 p.

TURPIN R., GORIN R., LAFOURCADE J., CRUVEILLER J. et GODARD C. - Les hématomes sous-duraux au cours des déshydratations hypernatrémiques du nourrisson.
Sem.Hôp. Paris, Ann.Péd. 1960, 36, n°30-31/6-7, 1903/p.311 - 1915/p. 323, 5 fig.

TUUTERI L. - On the circulation time and the oxygen saturation of sinus blood in severe gastro-enteritis
Ann. Méd. Intern Fenn 1953, 42, Suppl. 14,1

VIGNER H. - Contribution à l'étude radiologique de l'hématome sous-dural chez le nourrisson et l'adolescent (à propos de 50 observations)
Thèse Méd. Paris 1958, n° 545, 82 pages.

WERTHEIMER P., COURJON J. et ALLEGRE G. E. - Etude clinique et encéphalographique comparées de 17 hématomes sous-duraux.
Revue Neurologique 1950, 83, 370-373.

TABLE DES MATIERES

Avant-propos

Introduction 1

Historique 2

Résumé des observations 4

Commentaire de ces observations 77

Etiologie et hypothèses pathogéniques 78

Clinique 81

Examens paracliniques 84

Anatomo-pathologie 91

Traitement et séquelles 94

Conclusion 97

Bibliographie 99

Table des Matières 105